

AGROPAMPA

REVISTA CIENTÍFICA AGROPAMPA

Edição Especial
Volume 3 N. 3 2019
ISSN 2525-877X



Anais:
**V MOSTRA
CIENTÍFICA
DE BUIATRIA**

Universidade Federal do Pampa
Dom Pedrito/RS

APRESENTAÇÃO

O grupo PET Veterinária realiza anualmente, desde 2013, na Universidade Federal do Pampa, campus Uruguaiana, o Workshop em Bovinos. O evento é estruturado em palestras, minicursos e a Mostra Científica de Buiatria, reunindo acadêmicos e profissionais atuantes em áreas relacionadas à saúde e produção de ruminantes. Sua programação foi elaborada levando em consideração as necessidades e interesses dos participantes e busca apresentar alternativas para a viabilização da atividade pecuária, cuja importância social e econômica é marcante em nossa região.

O VII Workshop em Bovinos e a V Mostra Científica de Buiatria ocorreram nos dias 6, 7 e 8 de novembro de 2019. Nesta sétima edição, o evento contou novamente com a participação de palestrantes renomados. Temas extremamente relevantes relacionados a construção do futuro profissional, metanálise na produção de ruminantes, qualidade do leite, seleção e melhoramento genético em bovinos de corte bem como a transferência de embriões aplicadas comercialmente foram abordados.

Foram proporcionados minicursos nas áreas de reprodução animal (ultrassonografia modo B e Doppler), produção de silagens bem como avaliação clínica do sistema mamário, coleta e avaliação de amostras de leite, no intuito de possibilitar máximo aproveitamento de todos os envolvidos, verticalizando o conhecimento e os saberes apresentados e discutidos.

A Mostra Científica de Buiatria tem por objetivo a apresentação de trabalhos científicos, socialização de informações, geração de ideias e difusão de conhecimento. A apresentação ocorre de modo dinâmico, em pôsteres, e conta com uma equipe de avaliadores renomados e de diferentes especialidades dentro da buiatria. A quinta edição contou com 26 trabalhos aprovados nas áreas de nutrição, reprodução, patologia, produção, medicina veterinária preventiva, clínica e cirurgia, inspeção de produtos de origem animal. Os referidos trabalhos estão compartilhados neste documento no intuito de maior difusão do conhecimento.

O grupo PET Veterinária agradece a todos os participantes e colaboradores do evento, acreditamos que a publicação desse Anais é de suma importância como contribuição científica e valorização a pesquisa.

Palavras-chave: ruminantes; produção; pesquisa.

Comissão Organizadora do Evento

Daniela dos Santos Brum (Tutora)

Agnes Garcia Brandolff

Alexandre Flores

Carolina Schefelbanis Araújo

Eduardo Gripa

Fábio Gallas Leivas

Mirela Noro

Gabrieli Donini Salin

Jade Pellenz

Karina dos Santos Ramos

Lucas Dalle Laste Dacampo

Maria Eduarda Rodrigues Costa

Taynara Apollo Duarte

Equipe Editorial Revista Agropampa

Shirley Grazieli da Silva Nascimento

Osmar Manoel Nunes

Joélio Farias Maia

SUMÁRIO

TAXAS DE GESTAÇÃO E PERDA EMBRIONÁRIA NA RESSINCRONIZAÇÃO INDUZIDA POR BENZOATO DE ESTRADIOL OU PROGESTERONA INJETÁVEL DE LONGA AÇÃO AOS 14 DIAS PÓS-IATF EM NOVILHAS BOS TAURUS X BOS INDICUS.....	6
FUNÇÃO DO YAP/TAZ-TEAD NA EXPRESSÃO DE GENES OVULATÓRIOS EM CÉLULAS DO CUMULUS BOVINOS.....	10
RESPOSTA AGUDA DAS BACTÉRIAS ÁCIDO-LÁTICAS VAGINAL E PERFIL REDOX AO BENZOATO DE ESTRADIOL EM OVINOS.....	13
PARÂMETROS CINÉTICOS DE ESPERMATOZOIDES BOVINOS EXPOSTOS AO B-HIDROXIBUTIRATO <i>IN VITRO</i>	17
INFLUÊNCIA DA REMOÇÃO DO PLASMA SEMINAL NA CINÉTICA DO SÊMEN OVINO CRIOPRESERVADO.....	20
MORFOLOGIA ESPERMÁTICA DE SÊMEN OVINO CRIOPRESERVADO SEM PLASMA SEMINAL.....	23
TOXEMIA DA PREENHIZ- RELATO DE 4 CASOS NA FRONTEIRA OESTE DO RS.....	26
INTOXICAÇÃO POR ORGANOFOSFORADO EM OVINO – RELATO DE CASO.....	29
CESTODAS EM CORDEIRO: CONSEQUÊNCIAS – RELATO DE CASO.....	32
RELATO DE CASO CIRÚRGICO: ANOPLÁSTICA E REPARAÇÃO FISTULAR RETO-VAGINAL EM OVELHA PRÉ-PÚBERE.....	35
UROLITÍASE OBSTRUTIVA EM OVINO – RELATO DE CASO.....	38
A IMPORTÂNCIA DA NECROPSIA NO TRANSPORTE TRANSFRONTEIRIÇO DE LHAMAS.....	41
ANEURISMA DE ARTÉRIA AORTA ABDOMINAL COM COMUNICAÇÃO VENOSA EM UM BOVINO.....	44
ARTROGRIPOSE ESPORÁDICA EM BOVINO – RELATO DE CASO.....	47
DETECÇÃO MOLECULAR DO HERPESVÍRUS OVINO TIPO 2 EM BOVINOS COM FEBRE CATARRAL MALIGNA.....	50
IDENTIFICAÇÃO MOLECULAR DO VÍRUS DO ECTIMA CONTAGIOSO EM OVINOS INFECTADOS NATURALMENTE.....	53
ÁGUA OXIGENADA PODE SER USADA PARA MENSURAR SANGUE OCULTO NAS FEZES DE BOVINOS?.....	56

PRINCIPAIS DOENÇAS DIAGNOSTICADAS EM BOVINOS ABATIDOS SOB REGIME DE INSPEÇÃO FEDERAL NO PERÍODO DE JANEIRO A JUNHO DE 2019 NO MUNICÍPIO DE ALEGRETE – RS.....	59
ANÁLISE MICROBIOLÓGICA DE CARNES MOÍDAS BOVINA COMERCIALIZADAS EM URUGUAIANA – RS.....	62
ESTRATÉGIAS DE ALOJAMENTO NO DESALEITAMENTO ABRUPTO DE BEZERRAS LEITEIRAS.....	65
CRENÇAS LIMITANTES EM BEZERRAS DA RAÇA HOLANDESA SUBMETIDAS A ALOJAMENTO INDIVIDUAL.....	68
ANÁLISE DA RELAÇÃO DE TROCA ENTRE QUILOGRAMA DO BOI GORDO X DOSE DA VACINA DA FEBRE AFTOSA NA FRONTEIRA OESTE DO RIO GRANDE DO SUL.....	71
RELAÇÃO DE TROCA BOI GORDO X SAL MINERAL NA FRONTEIRA OESTE DO RIO GRANDE DO SUL.....	74
ANÁLISE TEMPORAL DA RELAÇÃO DE TROCA BOI GORDO X SACAS DE MILHO NA FRONTEIRA OESTE DO RIO GRANDE DO SUL.....	77
VALOR NUTRICIONAL DA SILAGEM DE SORGO EM FUNÇÃO DOS ESTÁDIOS DE COLHEITA.....	80
DENSIDADES DE ESTOCAGEM QUE AFETAM A QUALIDADE DE SILAGENS DE SORGO.....	83

**TAXAS DE GESTAÇÃO E PERDA EMBRIONÁRIA NA RESSINCRONIZAÇÃO
INDUZIDA POR BENZOATO DE ESTRADIOL OU PROGESTERONA INJETÁVEL
DE LONGA AÇÃO AOS 14 DIAS PÓS-IATF EM NOVILHAS *BOS TAURUS* X *BOS
INDICUS***

**PREGNANCY RATES AND EMBRYONIC LOSS IN RESINCHRONIZATION
INDUCED BY ESTRADIOL BENZOATE OR
LONG-TERM INJECTION PROGESTERONE 14 DAYS AFTER IATF IN *BOS
TAURUS* X *BOS INDICUS* HEELS**

Andressa Minozzo Oliveira

Estudante de Graduação em Medicina Veterinária
Universidade Federal do Pampa (UNIPAMPA)
Uruguaiana-RS, Brasil
andminozzo@gmail.com

Camila Cupper Vieira

Mestranda em Ciência Animal
Universidade Federal do Pampa (UNIPAMPA)
Uruguaiana-RS, Brasil
camilavieira180@gmail.com

Maria Eduarda Rodrigues Costa

Estudante de Graduação em Medicina Veterinária
Universidade Federal do Pampa (UNIPAMPA)
Uruguaiana-RS, Brasil
costarmariaeduarda@gmail.com

Ana Carolina da Rosa Mateus

Estudante de Graduação em Medicina Veterinária
Universidade Federal do Pampa (UNIPAMPA)
Uruguaiana-RS, Brasil
ana_carolina.bruna@hotmail.com

Guilherme Pugliesi

Coorientador
Universidade de São Paulo (USP)
Pirassununga-RS, Brasil
gpugliesi@usp.br

Fernando Silveira Mesquita

Orientador
Universidade Federal do Pampa (UNIPAMPA)
Uruguaiana-RS, Brasil
fermesq@gmail.com

INTRODUÇÃO

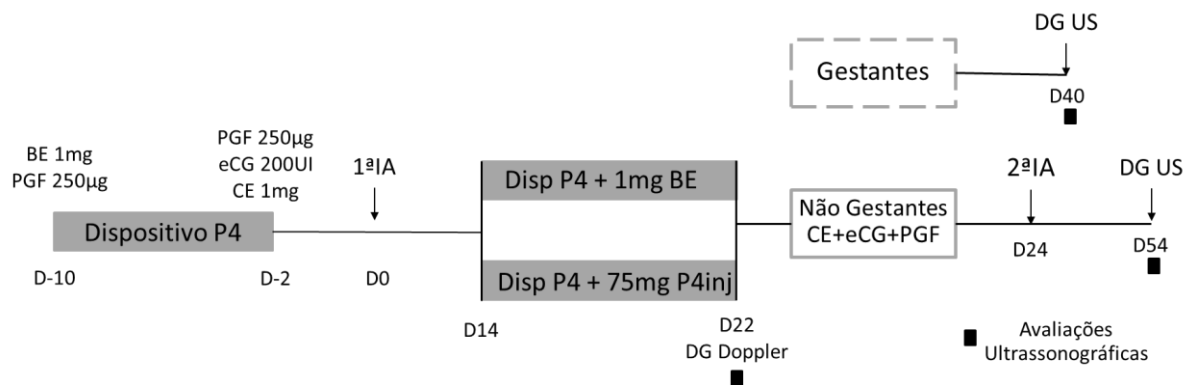
Protocolos de ressincronização da onda folicular e indução da ovulação em bovinos têm como referência o diagnóstico da condição gestacional da fêmea, rotineiramente realizado 30 dias após a primeira IATF (BÓ et al., 2016). Alternativas vêm sendo estudadas a fim de diminuir o intervalo entre as inseminações (LUCY; MCDOUGALL; NATION, 2004). Neste contexto, enquanto o uso das prostaglandinas e análogos são sabidamente incompatíveis com a manutenção da gestação (FERRAZ et al., 2008; MARQUES et al., 2015), o risco da exposição de novilhas gestantes ao benzoato de estradiol (BE) ou à progesterona injetável de longa ação (P4Inj), bem como a sua capacidade de sincronizar a onda folicular de novilhas vazias necessitam ser testados.

O objetivo deste trabalho foi verificar as taxas de gestação e as perdas gestacionais de novilhas *Bos taurus* x *Bos indicus* tratadas 14 dias após a primeira IATF com BE ou P4Inj, associados ao dispositivo intravaginal de P4, em um protocolo de ressincronização da onda folicular e indução da ovulação.

METODOLOGIA

Foram utilizadas 677 novilhas (Braford e Brangus) submetidas à IATF (D0). No D14, os animais receberam um dispositivo intravaginal de P4 (1g, Sincrogest, Ourofino Saúde Animal, Cravinhos, SP) e foram divididos aleatoriamente em dois grupos: BE (1mg i.m., Sincrodiol, Ourofino; n=339); P4Inj (75mg i.m., Sinrogest Injetável, Ourofino; n=338). No D22, o dispositivo intravaginal de P4 foi retirado e o DG realizado pela detecção da luteólise morfológica através de avaliações ultrassonográficas em modo B e Doppler, no qual é definida por área do CL menor que 2cm² e perfusão sanguínea menor que 25% (PUGLIESI et al., 2014). Nas novilhas consideradas não gestantes (NG) foi mensurado o diâmetro do maior folículo (FD), e aplicado 1mg de cipionato de estradiol (SincroCP, Ourofino), 250µg de cloprostenol sódico (Sincrocio, Ourofino) e 200UI de eCG (SicroeCG, Ourofino), seguido da segunda IATF no D24. Após 30 dias da segunda inseminação foi realizado o DG da ressincronização (D54), já as novilhas consideradas gestantes no D22 passaram por um DG confirmatório aos 40 dias (D40), conforme descrito na Figura 1.

Figura 1 - Desenho Experimental. Fêmeas bovinas foram submetidas à 1ª IATF (D0). No D14, as novilhas foram divididas aleatoriamente em dois grupos de tratamento: grupo BE (implante de P4 mais 1 mg de BE), e grupo P4inj (implante de P4 mais a aplicação de 75 mg de P4 injetável de longa ação). Foi realizado o DG precoce aos 22 dias com o auxílio do doppler, e as novilhas foram separadas. Nas gestantes foi realizado um DG confirmatório no D40 e nas novilhas ressincronizadas o DG foi realizado aos 54 dias.



O modelo estatístico foi ajustado por análise de regressão logística (PROC GLIMMIX, SAS versão 9.2) considerando as seguintes variáveis: tratamento, raça, idade, fazenda e interações tratamento x fazenda, tratamento x raça, tratamento x idade.

RESULTADOS E DISCUSSÃO

O diâmetro do folículo dominante das novilhas não gestantes no D22, foi similar (P=0,068) entre os grupos BE (9,77 ± 0,25mm) e P4Inj (9,92 ± 0,22mm), sendo semelhante aos dados encontrados na literatura para a utilização do 1mg de BE (MOTTA et al., 2018) e 50mg de P4 de longa ação em novilhas (GONÇALES et al., 2018).

Nos diagnósticos de gestação realizados no D22 (P=0,23) e no D40 (P=0,35) não foram observadas diferenças significativas entre os grupos. Sendo as taxas de gestação dos grupos BE de 56,3% e P4Inj 60,1% no D22, e no D40 pós-IATF 49,6% e 53,3%, respectivamente. A perda gestacional foi similar entre os grupos (Tabela 1), sendo inferiores as perdas esperadas para este período, em que variam de 15 a 20% (PUGLIESI et al., 2014, 2019).

Trinta dias após a 2ª IATF (D54) foi realizado o diagnóstico de gestação da ressincronização, sendo que 45,95% das novilhas do grupo BE e 31,85% do grupo P4Inj estavam gestantes (Tabela 1) observou-se diferença significativa entre os grupos (P= 0,01).

Tabela 1 - Efeito do tratamento, benzoato de estradiol (BE) ou progesterona de longa ação (P4Inj), nas taxas de gestação e perdas gestacionais de novilhas ressincronizadas aos 14 dias pós-IATF.

Variáveis	Grupos		P value
	BE	P4Inj	
DG22	56,3% 191/339	60,1% 203/338	0,23
DG40	49,6% 168/339	53,3% 180/338	0,35
Perdas 22/40	12,0% 23/191	11,3% 23/203	
	45,95% 68/148	31,85% 43/135	0,01

CONSIDERAÇÕES FINAIS

A ressincronização da onda folicular pela associação de BE e dispositivo intravaginal de P4 alcança taxas de gestação satisfatórias à segunda IATF. Adicionalmente, a suplementação de 1mg de BE ou 75mg de P4Inj em associação com o dispositivo de P4 aos 14 dias pós-IATF é igualmente segura com relação às perdas gestacionais. Estudos complementares são necessários para investigar a redução nas taxas de gestação obtidas pela associação de P4Inj e dispositivo de P4.

REFERÊNCIAS

BÓ, G. A. et al. Alternative programs for synchronizing and resynchronizing ovulation in beef cattle. **Theriogenology**, v. 86, n. 1, p. 388–396, 2016. Disponível em: <<http://dx.doi.org/10.1016/j.theriogenology.2016.04.053>>.

FERRAZ, H. T. et al. Sincronização da ovulação para realização da inseminação artificial em tempo fixo em bovinos de corte. **Pubvet**, v. 2, n. 12, 2008.

GONÇALES, W. A. et al. Efeito do tratamento com progesterona injetável no início da ressincronização superprecoce na taxa de prenhez à IATF de novilhas Nelore. **Anais da XXXII Revista Agropampa**, v. 3, n. 3 – ISSN: 2525-877X | Edição Especial V Mostra Científica de Buiatria

Reunião Anual da Sociedade Brasileira de Tecnologia de Embriões, p. 53–54, 2018.

LUCY, M. .; MCDUGALL, S.; NATION, D. . The use of hormonal treatments to improve the reproductive performance of lactating dairy cows in feedlot or pasture-based management systems. **Animal Reproduction Science**, v. 82–83, p. 495–512, 1 jul. 2004. Disponível em: <<https://www.sciencedirect.com/science/article/pii/S0378432004000934?via%3Dihub>>.

Acesso em: 25 jun. 2018.

MARQUES, M. O. et al. Influence of category - heifers, primiparous and multiparous lactating cows - in a large-scale resynchronization FTAI program. **Journal of Veterinary Science**, v. 16, n. 3, p. 367–371, 2015. Disponível em: <<http://pdf.medrang.co.kr/JVS2/ahead/JVS960.pdf>>.

MOTTA, I. G. et al. Nova e segura estratégia de ressincronização usando estradiol aos 14 dias pós-IATF em novilhas de corte. **Anais da XXXII Reunião Anual da Sociedade Brasileira de Tecnologia de Embriões**, v. 4, p. 38, 2018.

PUGLIESI, G. et al. Conceptus-Induced Changes in the Gene Expression of Blood Immune Cells and the Ultrasound-Accessed Luteal Function in Beef Cattle: How Early Can We Detect Pregnancy?1. **Biology of Reproduction**, v. 91, n. 4, p. 1–12, 2014. Disponível em: <<https://academic.oup.com/biolreprod/article-lookup/doi/10.1095/biolreprod.114.121525>>.

PUGLIESI, G. et al. A novel strategy for resynchronization of ovulation in Nelore cows using injectable progesterone (P4) and P4 releasing devices to perform two timed-inseminations within 22 days. **Reproduction in Domestic Animals**, n. May, p. rda.13475, 2019. Disponível em: <<https://onlinelibrary.wiley.com/doi/abs/10.1111/rda.13475>>.

PUGLIESI, G. et al. Conceptus-Induced Changes in the Gene Expression of Blood Immune Cells and the Ultrasound-Accessed Luteal Function in Beef Cattle: How Early Can We Detect Pregnancy?1. **Biology of Reproduction**, v. 91, n. 4, p. 1–12, 2014. Disponível em: <<https://academic.oup.com/biolreprod/article-lookup/doi/10.1095/biolreprod.114.121525>>.

FUNÇÃO DO YAP/TAZ-TEAD NA EXPRESSÃO DE GENES OVULATÓRIOS EM CÉLULAS DO CUMULUS BOVINOS

FUNCTION OF YAP / TAZ-TEAD IN THE EXPRESSION OF OVULATORY GENES IN BOVINE CUMULUS CELLS

Schaienni Fontoura Saldanha

Estudante de Graduação
Universidade Federal de Santa Maria (UFSM)
Santa Maria-RS, Brasil
schaiennifontouras@outlook.com

Julia Koch

Estudante de Mestrado
Universidade Federal de Santa Maria (UFSM)
Santa Maria-RS, Brasil
juuliaak@gmail.com

Daniele Missio

Estudante de Doutorado
Universidade Federal de Santa Maria (UFSM)
Santa Maria-RS, Brasil
daniele.missio@yahoo.com.br

Camila Azzolin de Souza

Estudante de Graduação
Universidade Federal de Santa Maria (UFSM)
Santa Maria-RS, Brasil
milaazzolin@hotmail.com

Valério Marques Portela

Coorientador
Universidade Federal de Santa Maria (UFSM)
Santa Maria-RS, Brasil
valerio.portela@gmail.com

Paulo Bayard Dias Gonçalves

Orientador
Universidade Federal de Santa Maria (UFSM)
Santa Maria-RS, Brasil
pbayardg@gmail.com

INTRODUÇÃO

Em relação à fêmea, o sucesso da reprodução depende de diversos fatores, sendo um deles a ovulação de um gameta apto a ser fecundado. Dessa forma, o estudo dos processos envolvidos na ovulação se torna importante para o entendimento e desenvolvimento de biotecnologias utilizadas na reprodução humana e animal. Sabe-se que o LH é o desencadeador do processo ovulatório na espécie bovina (PANIGONE et al., 2008), o qual

estimula uma cascata intracelular, que culmina com a expressão de genes-chave para a ovulação, como por exemplo, ADAM17, EREG e PTGS2 (PORTELA et al., 2011). Um dos possíveis moduladores dessa cascata é a via Hippo, uma via de sinalização altamente conservada, representada por uma cascata de proteínas quinases que regulam a atividade de dois efetores YAP e TAZ (HALDER & JOHNSON, 2011). Esses efetores se ligam em fatores de transcrição da família TEAD, estimulando a expressão de genes-alvo (MENG et al., 2016), como o CTGF (LAI et al., 2011). O objetivo do presente estudo foi avaliar a função dos efetores da via Hippo, YAP/TAZ, na modulação da expressão de genes-chave do mecanismo ovulatórios nas células do cumulus.

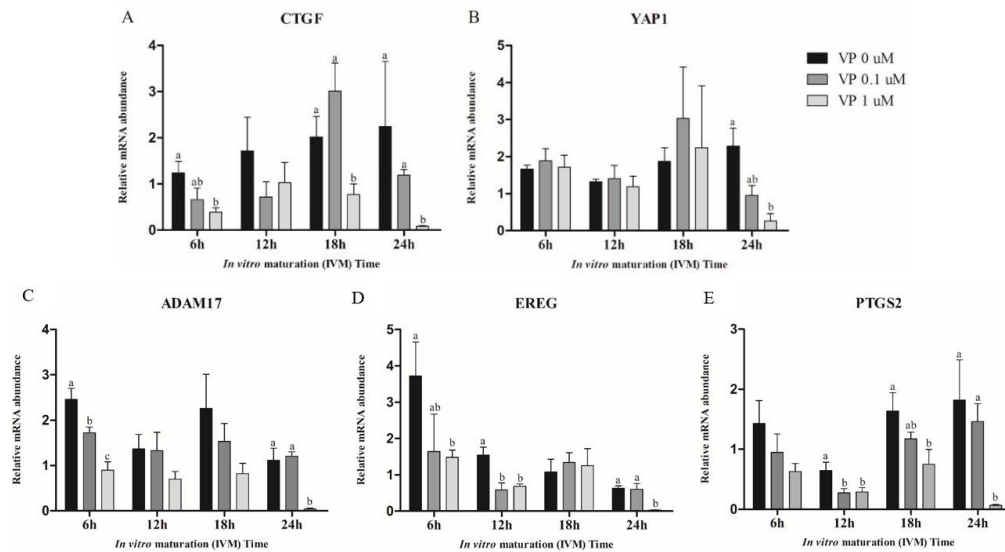
METODOLOGIA

Complexos cumulus-oócito (CCOs) foram aspirados de folículos ovarianos de 2 a 8 mm de diâmetro provenientes de abatedouro, selecionados conforme sua morfologia e classificados em qualidade 1 a 4, sendo CCOs de qualidade 1 e 2 direcionados para o cultivo. Para a compreensão dos efeitos de YAP/TAZ-TEAD durante o período de expansão do cumulus, os CCOs foram tratados com Veteporfina (VP), um inibidor de YAP/TAZ-TEAD. Os CCOs foram divididos em diferentes grupos experimentais (n=5 CCOs/grupo) cultivados em 200 µL de meio maturação e tratados com 0, 0,1 ou 1 uM de VP. Após uma hora do início do cultivo, foi adicionado 0,5 mg/mL de FSH. Os CCOs foram fotografados às 0, 6, 12, 18 e 24 horas de maturação e posteriormente submetidos ao desnudamento. As células do cumulus foram coletadas e armazenadas a -80 °C para posterior análise de expressão gênica. O RNA total foi extraído através do protocolo de TRIzol®, seguida da síntese de cDNA e qPCR para os genes de interesse (YAP1, CTGF, ADAM17, EREG e PTGS2). Foram realizadas quatro réplicas, totalizando 20 CCOs por grupo.

RESULTADOS E DISCUSSÕES

A inibição de YAP/TAZ-TEAD causou a dissociação das células do cumulus de maneira dose-dependente ao longo do período de maturação, sendo que às 24 horas, o grupo VP 1 uM apresentou quase perda total das células do cumulus. Para comprovar o modelo de inibição da ligação de YAP/TAZ-TEAD, as expressões de RNAm para CTGF e YAP1 foram avaliadas. Como esperado, houve a redução na expressão de CTGF de maneira dose dependente (Figura 1A), enquanto a expressão de YAP1 se manteve estável nos diferentes tratamentos até às 18 horas (Figura 1B). Após a validação do modelo, o objetivo foi avaliar a influência da inibição dos efetores da via Hippo na expressão de genes-chave para o mecanismo ovulatório. Como resultado, foi observada uma redução de maneira dose-dependente da expressão de RNAm para ADAM17 às 6 e 12 horas (Figura 1C), de EREG às 6 e 12 horas (Figura 1D) e de PTGS2 às 12 e 18 horas (Figura 1E), sugerindo fortemente que a ligação YAP/TAZ-TEAD é um fator pré- transcricional que induz a cascata pré-ovulatória nas células do cumulus.

Figura 1. Níveis de RNAm em células do cumulus tratadas com 0, 0,1 ou 1,0 uM de Verteporfina.



CONSIDERAÇÕES FINAIS

A inibição de YAP/TAZ-TEADs reduz a expressão de genes-chave para o mecanismo ovulatório relacionado com as células do cumulus na espécie bovina. Sugere-se que a via YAP/TAZ-TEADs é necessária para a ativação do processo ovulatório dependente das células do cumulus.

REFERÊNCIAS

- HALDER, G.; JOHNSON, R. L. Hippo signaling: growth control and beyond. **Development**. USA, 138(1):922, 2011. <10.1242/DEV.045500>
- LAI, D.; Ho, K. C.; HAO, Y.; YANG, X. Taxol resistance in breast cancer cells is mediated by the hippo pathway component TAZ and its downstream transcriptional targets Cyr61 and CTGF. **Cancer Res**. Canada, 71(7):2728-38, 2011. <10.1158/0008-5472>
- MENG, Z.; MOROISHI, T.; GUAN, K. L. Mechanisms of Hippo pathway regulation. **Genes Dev**. USA, 30(1):1-17, 2016. 2016. <10.1101/gad.274027.115>
- PANIGONE S.; HSIEH, M.; FU, M.; PERSANI, L.; CONTI, M. Luteinizing hormone signaling in preovulatory follicles involves early activation of the epidermal growth factor receptor pathway. **Mol Endocrinol**. USA, 22(4):924-36, 2008. <10.1210/ME.2007-0246>
- PORTELA, V. M.; ZAMBERLAM, G.; GONCALVES P. B.; DE OLIVEIRA, J. F.; PRICE, C. A. Role of angiotensin II in the periovulatory epidermal growth factor-like cascade in bovine granulosa cells in vitro. **Biol Reprod**. Canada, 85(6):1167-74, 2011. <10.1095/biolreprod.111.094193>

**RESPOSTA AGUDA DAS BACTÉRIAS ÁCIDO-LÁCTICAS VAGINAL E PERFIL
REDOX AO BENZOATO DE ESTRADIOL EM OVINOS**

**ACUTE RESPONSE OF VAGINAL ACID-LACTIC BACTERIA AND REDOX
PROFILE TO ESTRADIOL BENZOATE IN SHEEP**

Leonardo Guedes de Andrade

Mestrando em Ciência Animal
Universidade Federal do Pampa (UNIPAMPA)
Uruguaiana-RS, Brasil
leonardoandrade@gmail.com

Thamiris Vieira Marisco

Mestre em Ciência Animal
Universidade Federal do Pampa (UNIPAMPA)
Uruguaiana-RS, Brasil
thaamirisvieira@gmail.com

Andressa Minozzo Oliveira

Estudante de Graduação em Medicina Veterinária
Universidade Federal do Pampa (UNIPAMPA)
Uruguaiana-RS, Brasil
andminozzo@gmail.com

Maria Eduarda Rodrigues Costa

Estudante de Graduação em Medicina Veterinária
Universidade Federal do Pampa (UNIPAMPA)
Uruguaiana-RS, Brasil
costarmariaeduarda@gmail.com

Ana Carolina da Rosa Mateus

Estudante de Graduação em Medicina Veterinária
Universidade Federal do Pampa (UNIPAMPA)
Uruguaiana-RS, Brasil
ana_carolina.bruna@hotmail.com

Fernando Silveira Mesquita

Orientador
Universidade Federal do Pampa (UNIPAMPA)
Uruguaiana-RS, Brasil
fermesq@gmail.com

INTRODUÇÃO

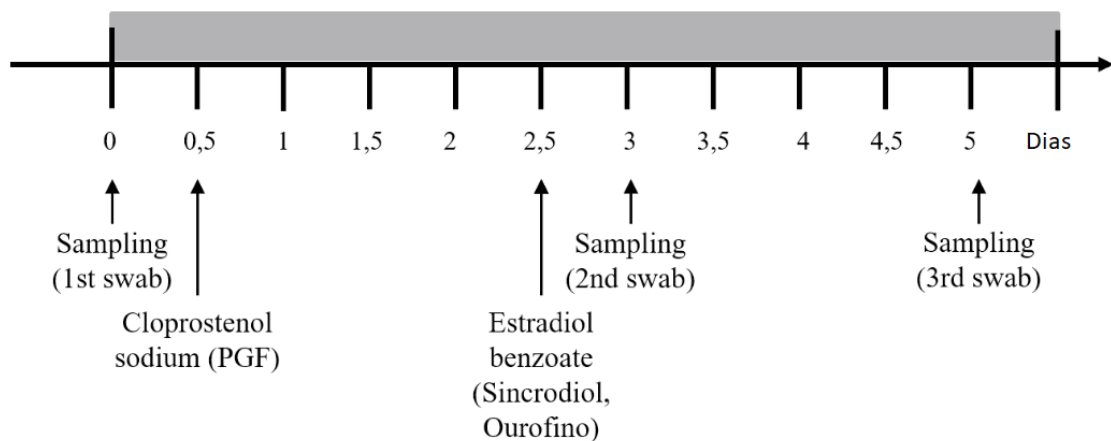
Tem sido demonstrado que as alterações na microbiota local estão frequentemente relacionadas com o estado de disbiose no organismo (DOERFLINGER; THROOP; HERBST-KRALOVETZ, 2014). No entanto, as flutuações na microbiota não estão relacionadas apenas a distúrbios e podem representar a resposta ao processo fisiológico, levando ao estabelecimento de um ambiente ótimo (DOERFLINGER; THROOP; HERBST-KRALOVETZ, 2014; SIROTA; ZAREK; SEGARS, 2014). Particularmente, a caracterização da microbiota do trato

reprodutivo de animais de produção e sua relação com a fertilidade permanece escassa (SIROTA; ZAREK; SEGARS, 2014) Portanto, este estudo teve como objetivo caracterizar as mudanças na população de bactérias ácido-láticas (LAB) e o potencial oxidante / antioxidante no ambiente vaginal em resposta à exposição farmacológica ao estrogênio.

METODOLOGIA

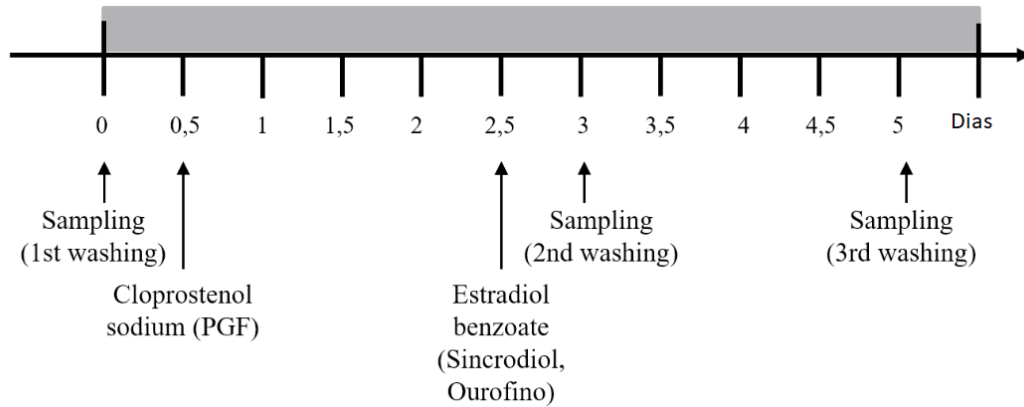
Para tanto, 20 ovelhas adultas da raça crioula, com aproximadamente 3 anos de idade, foram tratadas com duas injeções de 125 µg de cloprostenol sódico (PGF), com 11 dias de intervalo e checadas duas vezes ao dia para sinais de estro, até a detecção do estro, usando um carneiro adulto e saudável. Catorze dias após a segunda injeção de PGF (Dia 0), cinco ovelhas foram selecionadas aleatoriamente e uma amostra vaginal foi coletada por meio de swab estéril. Doze horas depois, a PGF foi administrada a todos os animais experimentais. No dia 2,5, todas as ovelhas receberam 1 mg de benzoato de estradiol (EB) intramuscular. Foram recolhidos swab vaginais no Dia 3 (12 h pós-EB) e no Dia 5 (60 h após EB) destas mesmas ovelhas, para determinar o crescimento de bactérias ácido-láticas (Figura 1).

Figura 1 - Desenho Experimental 1 - Foram utilizadas 5 ovelhas para a realização das coletas de swab vaginal ao longo do tempo.



Além disso, as 15 ovelhas restantes receberam o mesmo tratamento com PGF e BE, e foram distribuídas aleatoriamente em 3 grupos de acordo com os pontos de tempo descritos na Figura 2. Sendo assim, os lavados vaginais foram coletadas de 5 ovelhas diferentes em cada momento da coleta.

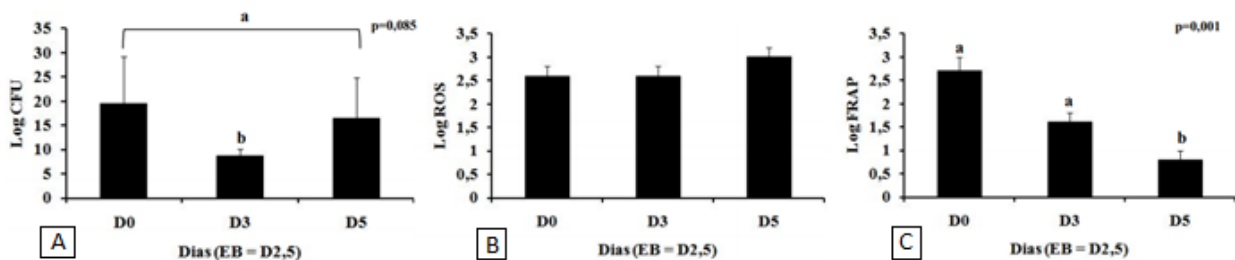
Figura 2 - Desenho experimental 2 - Foram utilizadas 15 ovelhas tratadas igualmente com PGF e BE. As ovelhas forma distribuídas em três grupos de coletas (n=5) de acordo com o momento da coleta do lavado vaginal.



Os lavados foram realizadas infundindo 20 mL de solução salina estéril na vagina através de um tubo traqueal e recuperando em um tubo estéril. As lavagens vaginais foram processadas para determinar a atividade oxidativa e anti-oxidante. Após 72h de crescimento, as colônias foram identificadas usando testes de coloração de Gram, catalase e oxidase. Para a análise do potencial oxidante, as espécies reativas de oxigênio (EROs) foram analisadas por determinação espectrofluorimétrica da oxidação do diacetato de 2', 7'-diclorofluoresceína (DCF-D). Atividade antioxidante pelo ensaio de redução do potencial antioxidante férrico (FRAP). Como os swabs vaginais foram coletados das mesmas cinco ovelhas em todos os três momentos, foi usado ANOVA para análise estatística. Além disso, o efeito agudo do EB (D2,5) foi comparado com os efeitos combinados antes (D0) e tardio (D5) do EB usando o comando de contraste. Um delineamento inteiramente casualizado foi utilizado para analisar as lavagens vaginais. Efeito significativo do grupo pela ANOVA foi seguido por um teste post hoc de Bonferroni para comparação de médias de grupo.

RESULTADOS E DISCUSSÃO

Os resultados obtidos sugerem um modelo *in vivo* adequado para o estudo da microbiota vaginal e potencial antioxidante/oxidante. A análise de contraste identificou um efeito agudo de EB levando a uma diminuição no número de colônias de LAB quando comparado às médias de D0 e D5 (Figura 1^a). O EB também causou uma redução da atividade antioxidante em lavagens vaginais em comparação com os níveis anteriores de EB (Figura1C). O potencial oxidante não variou entre os grupos (Figura1B).



CONSIDERAÇÕES FINAIS

Em conclusão, o estrogênio regula agudamente o ambiente vaginal, alterando a população de LAB vaginal e o equilíbrio entre a atividade oxidante e antioxidante.

REFERÊNCIAS

DOERFLINGER, S. Y.; THROOP, A. L.; HERBST-KRALOVETZ, M. M. Bacteria in the Vaginal Microbiome Alter the Innate Immune Response and Barrier Properties of the Human Vaginal Epithelia in a Species-Specific Manner. **The Journal of Infectious Diseases**, v. 209, n. 12, p. 1989–1999, 15 jun. 2014. Disponível em: <<https://academic.oup.com/jid/article-lookup/doi/10.1093/infdis/jiu004>>. Acesso em: 9 set. 2019.

SIROTA, I.; ZAREK, S.; SEGARS, J. Potential Influence of the Microbiome on Infertility and Assisted Reproductive Technology. **Seminars in Reproductive Medicine**, v. 32, n. 01, p. 035–042, 3 jan. 2014. Disponível em: <<http://www.thieme-connect.de/DOI/DOI?10.1055/s-0033-1361821>>. Acesso em: 9 set. 2019.

**PARÂMETROS CINÉTICOS DE ESPERMATOZOIDES BOVINOS EXPOSTOS AO
β-HIDROXIBUTIRATO IN VITRO**

**KINETIC PARAMETERS OF BOVINE SPERM EXPOSED TO IN-VITRO β-
HYDROXYBUTIRATE**

Esther Mello Dias da Costa

Estudante de Graduação em Medicina Veterinária
Universidade Federal de Santa Maria (UFSM)
Santa Maria-RS, Brasil
estheremdc@gmail.com

Daniele Missio

Estudante de Doutorado
Universidade Federal de Santa Maria (UFSM)
Santa Maria-RS, Brasil
daniele.missio@yahoo.com.br

Daniela dos Santos Brum

Docente
Universidade Federal do Pampa (UNIPAMPA)
Uruguaiana-RS, Brasil
danisbrum@yahoo.com.br

Fabio Gallas Leivas

Docente
Universidade Federal do Pampa (UNIPAMPA)
Uruguaiana-RS, Brasil
fabioleivas@unipampa.edu.br

Rogério Ferreira

Docente
Universidade Estadual de Santa Catarina (UDESC)
Chapecó-SC, Brasil
rogerio.ferreira@udesc.br

Paulo Bayard Dias Gonçalves

Orientador
Universidade Federal do Pampa (UNIPAMPA)
Uruguaiana-RS, Brasil
pbayard@gmail.com

INTRODUÇÃO

O período de transição em vacas leiteiras compreende o período entre três semanas pré parto e três semanas pós-parto. Durante esse intervalo de tempo, a necessidade energética para o crescimento fetal e a síntese do leite aumenta drasticamente, excedendo a quantidade de matéria seca que a vaca consegue consumir, assim, as vacas entram em balanço energético negativo (BEN). O BEN é caracterizado pelo aumento dos níveis sanguíneos de ácidos graxos não esterificados e β-hidroxibutirato (BHBA), logo que nesta condição as vacas tentam obter

as necessidades de energia através da mobilização das reservas de corporais através de lipólise e proteólise). O BHBA, assim como o acetoacetato e a acetona, é um corpo cetônico, produto do metabolismo de ácidos graxos que é utilizado como indicador da mobilização de gordura corporal (BELL, 1995). Esses corpos cetônicos fornecem uma importante fonte de energia para os tecidos periféricos quando os níveis de carboidratos estão reduzidos, no entanto, uma concentração circulante excessiva desses compostos pode resultar em cetose subclínica ou clínica (ANDERSSON, 1988). O BHBA é o corpo cetônico mais estável no sangue em relação à acetona e ao acetoacetato, sendo sua mensuração utilizada como “ponto de corte” nos testes de cetose subclínica (OETZEL, 2007). Sabe-se que uma concentração excessiva de BHBA no fluido folicular afeta negativamente a qualidade e competência de oócitos bovinos (LEROY et al., 2006) e ovinos (NANDI et al., 2018). Entretanto, altas concentrações desse composto no útero e sua influência sobre a migração e sobrevivência espermática ainda não foram estudados. Desse modo, o objetivo desse trabalho foi avaliar o efeito de BHBA na cinética de espermatozoides bovinos *in vitro*.

METODOLOGIA

Para a avaliação dos parâmetros cinéticos dos espermatozoides sob influência do BHBA o sêmen congelado de quatro touros de fertilidade comprovada foi utilizado. As palhetas de sêmen foram descongeladas à 35°C por 20 segundos. Em seguida, foi realizado um pool do sêmen e os espermatozoides submetidos a seleção por meio de gradientes descontínuos de Percoll 90, 60 e 30% (GUIMARÃES et al., 2014). Após a seleção espermática, 4 x 10⁶ espermatozoides/mL foram incubados por 3 horas a 37°C em banho-maria em meio SP-TALP contendo diferentes concentrações de BHBA de acordo com os tratamentos: Controle (0 mM); 0,8 mM; 2,4 mM; 4 mM e 5 mM. As amostras foram analisadas quanto à cinética espermática nos tempos 0, 30, 60, 120 e 180 minutos de incubação usando um software de análise computadorizada de sêmen (Sperm Class Analyzer, Versão 5.1; Microptic, Barcelona, Espanha) e os seguintes parâmetros: motilidade total, motilidade progressiva, velocidade curvilínea (VCL), velocidade linear progressiva (VSL), velocidade média da trajetória (VAP), retilinearidade (STR), linearidade (LIN), amplitude de deslocamento lateral da cabeça (ALH), frequência de batimento flagelar (BCF) e hiperatividade foram avaliados. A análise estatística foi realizada pela análise de variância para dados repetidos com significância de 5%.

RESULTADOS E DISCUSSÃO

Não houve diferença entre as concentrações de BHBA para os parâmetros de motilidade total (P=0,9939), motilidade progressiva (P= 0,7959), velocidade curvilínea (P=0,5691), velocidade linear progressiva (P=0,2177), velocidade média da trajetória (P=0,4619), amplitude de deslocamento lateral da cabeça (P=0,7827), frequência de batimento flagelar (P=0,9581) e hiperatividade (P=0,9343). Por outro lado, os resultados dos parâmetros retilinearidade (STR) e a linearidade (LIN) da trajetória foram influenciados pela concentração de BHBA (P=0,0175 e P=0,005, respectivamente). Quando LIN e STR foram analisados desconsiderando o tempo de exposição ao BHBA, observou-se uma diminuição da STR em espermatozoides bovinos expostos a 5mM de BHBA comparada as concentrações de 2,4mM e Controle. A LIN dos espermatozoides expostos a 5mM também foi menor em relação aos grupos Controle, 0,8 mM e 2,4mM. Farrel et al. (1998) relatou que as variáveis BCF, LIN, STR e de velocidade estão altamente correlacionadas com a fertilidade dos touros, portanto, uma diminuição nesses parâmetros compromete a fertilidade dos espermatozoides.

CONSIDERAÇÕES FINAIS

Os resultados do presente estudo demonstram que a retilinearidade e a linearidade de espermatozoides bovinos são afetadas pela exposição a 5mM de beta-hidroxibutirato, o que pode comprometer a fertilidade de vacas em estresse metabólico.

REFERÊNCIAS

- ANDERSSON, L. Subclinical ketosis in dairy cows. **Vet Clin North Am Food Anim Pract**, Eskilstuna, v. 4, n. 2, p. 233–251, 1988.
- BELL, A. W. Regulation of organic nutrient metabolism during transition from late pregnancy to early lactation, **J Anim Sci**, Ithaca, v. 73, n. 9, p. 2804–2819, 1995.
- GUIMARÃES, A.C.; LEIVAS, F.G.; SANTOS, F.W.; et al. Reduction of centrifugation force in discontinuous Percoll gradients increases in vitro fertilization rates without reducing bovine. **Animal Reproduction Science**, v. 149, n. 3, p. 103-110, 2014.
- GUPTA, P.S.P.; NANDI, S.; TRIPATHI, S.K.; Nutritional and metabolic stressors on ovine oocyte development and granulosa cell functions in vitro. **Cell Stress Chaperones**, Índia, v. 23, n. 3, p. 357-371, 2018.
- LEROY, J.L.; VANHOLDER, T.; OPSOMER, G.; et al. The in vitro development of bovine oocytes after maturation in glucose and beta-hydroxybutyrate concentrations associated with negative energy balance in dairy cows. **Reprod Domest Anim**, v. 41, n. 2, p. 119–123, 2006.
- MCART, J.A.A.; NYDAM, D.V.; OETZEL, G.R. Epidemiology of subclinical ketosis in early lactation dairy cattle. **Journal of Dairy Science**, Canadá. v. 95, p. 5055-5056, 2012.
- OETZEL, G.R. Herd-Level Ketosis – Diagnosis and Risk Factors. In: **American Association of Bovine Practitioners - 40th Annual Conference**. 2007. Vancouver, Canadá

INFLUÊNCIA DA REMOÇÃO DO PLASMA SEMINAL NA CINÉTICA DO SÊMEN OVINO CRIOPRESERVADO

INFLUENCE OF SEMINAL PLASMA REMOVAL ON KINETICS OF CRYOPRESERVED SEMEN

Leonardo Rodrigues Kohler

Estudante de Graduação em Medicina Veterinária
Universidade Federal do Pampa (UNIPAMPA)
Uruguaiana-RS, Brasil
leonardo.kohler@hotmail.com

Lucas Dalle Laste Dacampo

Mestrando em Ciência Animal
Universidade Federal do Pampa (UNIPAMPA)
Uruguaiana-RS, Brasil
lucasdacampo@hotmail.com

Gabriel Maggi

Estudante de Graduação em Medicina Veterinária
Universidade Federal do Pampa (UNIPAMPA)
Uruguaiana-RS, Brasil
gabimaggi98@gmail.com

Julia Helena Paz Prestes dos Santos

Estudante de Graduação em Medicina Veterinária
Universidade Federal do Pampa (UNIPAMPA)
Uruguaiana-RS, Brasil
juliahpps@gmail.com

Jessica Ferreira Rodrigues

Mestrando em Ciência Animal
Universidade Federal do Pampa (UNIPAMPA)
Uruguaiana-RS, Brasil
jfrodrigues.bio@gmail.com

Daniela dos Santos Brum

Orientador
Universidade Federal do Pampa (UNIPAMPA)
Uruguaiana-RS, Brasil
danisbrum@yahoo.com.br

INTRODUÇÃO

A utilização de protocolos de sincronização de estro e o congelamento de gametas são as principais técnicas utilizadas no manejo reprodutivo de rebanhos ovinos (GONÇALVES et al, 2008). No entanto, a utilização de sêmen congelado para inseminação artificial nesta espécie não é uma prática comum, tendo em vista sua baixa viabilidade pós-descongelamento, levando assim a uma baixa porcentagem de fêmeas prenhes. A baixa viabilidade do sêmen pós-descongelamento se dá pela sensibilidade da célula a baixas temperaturas e desencadeia a

criocapacitação, evento que diminui a longevidade do espermatozoide (SALAMON et tal, 1995). Associado ao evento de capacitação está o plasma seminal, que tem o papel de descapacitar os espermatozoides no processo de ejaculação, além de fornecer energia e proteção. Os efeitos do plasma seminal durante a criopreservação ainda não estão bem elucidados. Alguns relatos mostram que a remoção do plasma seminal na utilização de sêmen resfriado não prejudica a cinética e preserva a integridade de membrana plasmática e acrossomal (PAUL et tal, 2018), assim como a criopreservação de sêmen do epidídimo tem apresentado melhor resultado do que utilizando o ejaculado total. Esse trabalho tem por objetivo comparar a motilidade e velocidade dos espermatozoides criopreservados na presença e ausência do plasma seminal.

METODOLOGIA

Os ejaculados foram coletados de quatro carneiros com idade de 2 a 3 anos, pelo método de vagina artificial. Posteriormente o sêmen foi analisado de maneira subjetiva quanto a cor, aspecto, volume e turbilhonamento (CBRA, 2013). Uma amostra de 500µL de cada ejaculado foi retirada para formar um “pool”, este foi dividido em três grupos: Grupo Controle (GC), onde o sêmen foi congelado de forma convencional, Grupo Tratamento (GT) no qual o sêmen foi centrifugado a 4000 x g para a retirada do plasma e posteriormente congelado e Controle Negativo (CN), em que o sêmen foi centrifugado porém não teve seu plasma retirado. Palhetas de sêmen de 0,25mL foram envasadas com concentração final de 400x10⁶ espermatozoide/mL com diluente Optixcell™ (IMV, França), resfriadas a 5° por 2 horas, posteriormente expostas ao vapor de nitrogênio por 15 minutos e estocadas em botijão criogênico a -196°C. Para avaliação do sêmen as palhetas foram descongeladas em banho-maria por descongelador eletrônico a 37°C por 20 segundos.

A cinética foi avaliada pelo equipamento semi-automatizado Sperm Class Analyzer (SCA, software Version 5.1; Microptic, Barcelona, Spain). Para análise estatística utilizou-se o software SPSS versão 20 (IBM, Armonk, NY, EUA). Os efeitos foram avaliados por meio do teste de Friedman seguido por Wilcoxon com nível de significancia p<0,05.

RESULTADOS E DISCUSSÃO

Entre o GC e GT, não houve diferença estatística em nenhum dos parâmetros (Tabela 1).

Tabela1. Porcentagem (média ± desvio padrão) dos parâmetros avaliados quanto a cinética espermática do sêmen ovino criopreservado com (GC) ou sem (GT) plasma seminal e controle negativo para centrifugação (CN).

Grupos	Motilidade total (%)	Rápidos (%)	Médios (%)	Lentos (%)
GC	48,2 ± 16,4 ^a	33,5 ± 12,5	5,8 ± 2,9	9,0 ± 10,8 ^a
GT	41,9 ± 16,5 ^a	33,1 ± 16,9	5,2 ± 0,6	3,6 ± 1,2 ^a
CN	22,6 ± 14,3 ^b	18,1 ± 14,5	2,7 ± 1,1	1,7 ± 0,6 ^b
P valor	0,050	0,174	0,174	0,039

Sobrescritos indicam diferença significativa (P<0,05)

Diferente do encontrado por Souza (2019), a porcentagem de espermatozóides rápidos foi maior em comparação aos lentos e isso pode ser justificado pelo efeito da criocapacitação, que é demonstrado pela hiperatividade dos espermatozóides (YANAGUIMASHI, 1970).

CONSIDERAÇÕES FINAIS

A remoção do plasma seminal não influenciou a motilidade espermática pós descongelamento, da mesma forma, a velocidade espermática sugere que o tratamento não retardou o processo de capacitação espermática.

REFERÊNCIAS

- Colégio Brasileiro de Reprodução Animal. **Manual para exame andrológico e avaliação de sêmen animal**. 3ª Edição. Belo Horizonte: CBRA, 2013.
- GONÇALVES, P. B. D; FIGUEIREDO, J. R; FREITAS, V. J. F. **Biotécnicas Aplicadas à Reprodução Animal**. 2ª Edição. São Paulo: Roca, 2008.
- PAUL, R. K; BALAGANUR, K; KUMAR, D; NAQVI, S. M. K. Modulation of seminal plasma content in extended semen improves the quality attributes of ram spermatozoa following liquid preservation at 3-5°C. **Reprod Domest Anim**. Rajasthan, Índia. 2018. DOI:10.1111/rda.13227.
- SOUZA, C. V; BRANDÃO, F. Z; SANTOS, J. D. R; ALFRADIQUE, V. A. P; SANTOS, V. M. B; MORAIS, M. C. C; RANGEL, P. S. C; SILVA, A. A; FABJAN, J. M. G. S. Effect of different concentrations of L-carnitine in extender for semen cryopreservation in sheep. **Cryobiology**. [v.89](#) , p.104-108. Rio de Janeiro, agosto de 2019.
- SALAMON, S; Maxwell, W.M.C. Frozen storage of ram semen II. Causes of low fertility after cervical insemination and methods of improvement, **Anim. Reprod. Sci.** p.1–36. 1995. DOI:10.1016/0378-4320(94)01328-J.
- YANAGUIMACHI, R. The Movement of Golden Hamster Spermatozoa Before and After Capacitation. **F. Reprod. Fert**, Hawaii,v.23, p. 193-196, 1970.

MORFOLOGIA ESPERMÁTICA DE SÊMEN OVINO CRIOPRESERVADO SEM PLASMA SEMINAL

ESPERMATIC MORPHOLOGY OF CRYOPRESERVED SHEEP SEMEN WITHOUT SEMINAL PLASMA

Gabrieli Donini Salin

Estudante de Graduação em Medicina Veterinária
Universidade Federal do Pampa (UNIPAMPA)
Uruguaiiana-RS, Brasil
gabrieldsalin@gmail.com

Lucas Dalle Laste Dacampo

Mestrando em Ciência Animal
Universidade Federal do Pampa (UNIPAMPA)
Uruguaiiana-RS, Brasil
lucasdacampo@hotmail.com

Taynara Apollo Duarte

Estudante de Graduação em Medicina Veterinária
Universidade Federal do Pampa (UNIPAMPA)
Uruguaiiana-RS, Brasil
apollotaynara8@gmail.com

Carolina Schefelbanis Araujo

Estudante de Graduação em Medicina Veterinária
Universidade Federal do Pampa (UNIPAMPA)
Uruguaiiana-RS, Brasil
c.saraujo@outlook.com

Daniela dos Santos Brum

Orientadora
Universidade Federal do Pampa (UNIPAMPA)
Uruguaiiana-RS, Brasil
danisbrum@yahoo.com.br

INTRODUÇÃO

A retomada do desenvolvimento da ovinocultura brasileira nos últimos anos, acarretou no aumento da utilização de biotecnologias da reprodução a fim de obter melhoramento genético e otimizar a eficiência reprodutiva do rebanho nacional. Dessa maneira, o exame de morfologia espermática faz parte da avaliação qualitativa do ejaculado e permite a determinação da frequência de cada uma das anormalidades espermáticas e do percentual total de alterações na amostra de sêmen. É utilizado como indicativo do potencial fecundante do ejaculado, pois as alterações interferem na capacidade de movimentação e fecundação do espermatozoide, de acordo com a localização do defeito, funcionando como uma ferramenta fundamental para o descarte do ejaculado e até mesmo do reprodutor (BORTOLOZZO, et al., 2005). Assim, o objetivo do trabalho foi avaliar se a remoção do plasma seminal em ovinos altera a morfologia espermática pós criopreservação.

METODOLOGIA

Foram coletados o sêmen de quatro carneiros (merino australiano e corriedale), por meio de vagina artificial aquecida a 38°C durante a estação reprodutiva onde os animais estavam sob condições semiextensivas. Foram realizados quatro polls e avaliado quanto a cinética e patologia através de microscópio óptico e posteriormente agrupado em um único “pool”. Este foi dividido em três grupos, sendo eles: Grupo controle (GC), onde o sêmen foi congelado de forma convencional (Ejaculado total sem centrifugação), Grupo tratamento 1 (GT) no qual o sêmen foi centrifugado a 4000 x g para a retirada do plasma e Controle negativo (CN), em que o sêmen foi centrifugado porém não teve seu plasma retirado. As amostras de todos os grupos foram envasadas em palhetas de 0,25 mL na concentração de 400 x 10⁶ espermatozoides/mL em diluente Optixcell (IMV, França.), resfriadas a 5°C por duas horas, posteriormente expostas ao vapor do nitrogênio por 15 minutos e estocadas em botijão criogênico a -196°C. Para a avaliação da morfologia espermática, foi utilizado o método de preparação úmida. Previamente foi realizada a diluição do sêmen em formol citrato 4% (1:20). Em uma lâmina depositamos 5µL de sêmen e 5µL do corante rosa bengala cobrindo-a com uma lamínula. Foram contadas 200 células em microscópio de contraste de fase com aumento de 1000x. No congelamento foram armazenadas uma palheta de cada carneiro, e foram descongeladas na mesma proporção. Os defeitos foram classificados em defeitos maiores ou menores, considerando-se o segmento envolvido (cabeça, peça intermediária e peça principal).

Para análise estatística utilizamos o software SPSS versão 20 (IBM, Armonk, NY, EUA). A normalidade dos testes foi analisada com os testes de Shapiro-Wilk. Os efeitos foram avaliados por meio do teste não-paramétrico (Friedman) seguido por Wilcoxon para amostras de teste relacionadas. Valores de P <0,05 foram considerados estatisticamente significantes.

RESULTADOS E DISCUSSÃO

No presente estudo foi observado na avaliação da morfologia espermática, maior ocorrência de cauda fortemente dobrada e cauda dobrada/enrolada para defeitos maiores e defeitos menores, (GT=6,7%, 6%; CN=4%, 6%; e GC=6,8%, 5,1%), respectivamente. Isto pode ser explicado pelas variações de temperatura ocorridas durante as etapas de processamento do sêmen (coleta, congelamento e descongelamento) que podem ter gerado choque térmico, fazendo com que os espermatozoides dobrem a cauda. Logo após a coleta, o sêmen apresentou apenas 13,85% de alterações morfológicas totais. Devido a isso, percebe-se a relevância de conduzir o processo de criopreservação de modo correto para que não haja grandes oscilações de temperatura no momento de manipular o sêmen, assim evitando danos maiores aos espermatozoides. Segundo Mies Filho (1987), o efeito brusco do frio provoca o enrolamento da cauda dos espermatozoides, além de fraturas nos envoltórios, devido à maior contração da bainha lipoproteica em relação ao conteúdo celular, degeneração e/ou desprendimento do acrossoma, conseqüentemente perda de suas enzimas, lipoproteínas, potássio, fosfolípidios e ATP. Mesmo que os valores avaliados tenham tido diferença estatística, o sêmen dos carneiros encontra-se dentro dos padrões ditados pelo CBRA (2013). Com a retirada do plasma seminal (tabela 1), percebe-se que não houve impacto negativo na morfologia espermática, sugerindo que outras avaliações devam ser realizadas para que o método possa ser validado na espécie ovina.

Tabela 1 - Porcentagem (média \pm desvio padrão) de espermatozoides com defeito morfológico quantificados de acordo com o manual do CBRA (2013) para sêmen ovino criopreservado.

Grupo	Defeitos maiores	Defeitos menores
GC	7,25 \pm 3,66 ^b	11 \pm 3,44
CN	4,5 \pm 3,53 ^a	11,5 \pm 4,06
GT	7,25 \pm 3,01 ^b	9,75 \pm 3,17

*(GC) grupo controle, (CN) controle negativo para centrifugação e (GT) grupo tratamento sem plasma seminal.

CONSIDERAÇÕES FINAIS

Conclui-se que a retirada do plasma seminal não influenciou a morfologia espermática de espermatozoides ovinos submetidos a criopreservação.

REFERÊNCIAS

- Manual para exame andrológico e avaliação de sêmen animal.** *Manual para exame andrológico e avaliação de sêmen animal.* 3.ed. Belo Horizonte: CBRA, 2013.
- BORTOLOZZO, F. P. et al. **Exame do ejaculado.** In: BORTOLOZZO, F. P. et al. *Suinocultura em ação: Inseminação artificial na suinocultura tenrificada.* Porto Alegre, 2005. p. 69-87
- MIES FILHO, A. **Reprodução dos animais.** 6.ed. Porto Alegre: Sulina, 1987. V.2. 750p.

TOXEMIA DA PREENHEZ- RELATO DE 4 CASOS NA FRONTEIRA OESTE DO RS

TOXEMIA OF PREGNANCY - REPORT OF 4 CASES ON THE WEST FRONTIER OF RS

Luíza Gonçalves Martini

Estudante de Graduação em Medicina Veterinária
Universidade Federal do Pampa (UNIPAMPA)
Uruguaiana-RS, Brasil
luh9962@hotmail.com

Andressa Schunemann Bernardes

Estudante de Graduação em Medicina Veterinária
Universidade Federal do Pampa (UNIPAMPA)
Uruguaiana-RS, Brasil
andressaschunemann01@gmail.com

Danielle Fernandes Cosentino

Estudante de Graduação em Medicina Veterinária
Universidade Federal do Pampa (UNIPAMPA)
Uruguaiana-RS, Brasil
danifconsentino@gmail.com

Geórgia Camargo Góss

Mestranda em Ciência Animal
Universidade Federal do Pampa (UNIPAMPA)
Uruguaiana-RS, Brasil
georgia_goss@hotmail.com

Gabriela Dowich

Mestranda em Ciência Animal
Universidade Federal do Pampa (UNIPAMPA)
Uruguaiana-RS, Brasil
gabrieladowich@hotmail.com

Claudia Acosta Duarte

Orientadora
Universidade Federal do Pampa (UNIPAMPA)
Uruguaiana-RS, Brasil
caduarte74@gmail.com

INTRODUÇÃO

O rebanho ovino no Brasil possui 8,4 milhões de animais (IBGE, 2015), dos quais cerca de 3,0 milhões se encontram no Rio Grande do Sul (SEAPI, 2019), sendo uma das principais atividades pecuárias do estado. Concomitante com a crescente produtividade, ocorreu o aumento da ocorrência de doenças metabólicas, destacando-se a toxemia da prenhez. Diante deste cenário, fez-se necessário tecnificar as criações e, conseqüentemente, intensificar cuidados nutricionais e sanitários, a fim de evitar doenças (MACHADO et al. 2014)

Esta afecção apresenta-se de duas formas, sendo o tipo I relacionado com baixa ingestão alimentar e o tipo II, associado à alta ingestão de alimentos energéticos, afetando ovelhas gestantes obesas (Machado et al., 2014).

O objetivo deste trabalho foi relatar quatro casos de ovelhas com toxemia da prenhez, evidenciando a forma com que esta afecção se manifesta no rebanho ovino da fronteira oeste do Rio Grande do Sul.

RELATO DE CASO

Foram avaliadas todas as fichas de ovinos atendidos no HUVet no período de 2015 a 2019, e foram selecionadas para o estudo quatro ovelhas diagnosticadas com toxemia da prenhez. (Casos 1 a 4).

Caso 1: Corriedale, 9 anos, escore de condição corporal (ECC) baixo, no terço final da gestação. Ao exame físico evidenciaram-se mucosas pálidas, desidratação leve, 86 batimentos por minuto (bpm) e 48 movimentos respiratórios por minuto (mpm). Apresentava como sinais clínicos apatia, anorexia, cegueira, opistótono e pedalagem. O tratamento foi realizado com fluidoterapia, glicose 50%¹ (1ml/kg), associação de cálcio, magnésio, butafosfano e dextrose² (250mg/kg) além de bicarbonato de sódio³ (425mEq/L). O animal foi eutanasiado e, na necropsia visualizou-se o fígado com degeneração gordurosa de hepatócitos de forma difusa e acentuada.

Caso 2: Corriedale, 6 anos, ECC baixo, no terço final da gestação, apresentava inapetência e estava isolada do rebanho. No exame físico notaram-se mucosas pálidas, desidratação leve, 130 bpm e 80 mpm. Os sinais clínicos eram apatia e cegueira. Foi instituído como tratamento fluidoterapia, glicose 50%¹ (1 ml/kg), associação de cálcio, magnésio, butafosfano e dextrose² (250mg/kg), dipirona⁴ (20mg/kg), penicilina benzatina⁵ (20000UI/kg), bicarbonato de sódio³ (425mEq/L), oxitetracilina⁶ (20mg/kg), flunixin meglumine⁷ (0,5mg/kg) e foi realizada a indução de parto com dexametasona⁸ (20mg/animal). O animal recebeu alta hospitalar em 12 dias.

Caso 3: Corriedale, 10 anos, ECC baixo, no terço final da gestação. Ao exame físico constatou-se desidratação leve, 108 bpm e 48 mpm. Apresentava como sinais clínicos anorexia e prostração. O tratamento foi realizado com glicose 50%¹ (1ml/kg), propilenoglicol⁹ (30ml) e foi realizada indução do parto com dexametasona⁸ (20mg/animal). O animal veio a óbito e o proprietário optou por não encaminhar para necropsia.

Caso 4: Ile de France, 8 anos, ECC baixo, no terço final da gestação. Ao exame físico evidenciaram-se mucosas pálidas, desidratação moderada, 112 bpm e 24 mpm, estava em decúbito devido a impossibilidade momentânea de não apoiar os membros pélvicos. O tratamento foi realizado fluidoterapia e glicose 50%¹ (1ml/kg). O animal recebeu alta hospitalar em 3 dias.

DISCUSSÃO

Neste trabalho a ocorrência da afecção foi observada apenas em ovinos com o parto previsto entre julho e agosto, refletindo o tipo de criação do município e corroborando com a epidemiologia da doença (MACHADO et al. 2014). As fêmeas acometidas geralmente se encontram no terço final da gestação (SOARES et al. 2009), conforme pode-se observar nos quatro casos descritos.

Os sinais clínicos são variados, de forma que, inicialmente, há apatia, inapetência, anorexia, desidratação e dispneia (CATTANI et al. 2008), assim como nos casos 3 e 4. Casos mais graves podem cursar também com sinais neurológicos (GUEDES, K. M. R et al. 2007), conforme verificado nos casos 1 e 2. No caso 1, houve necessidade de eutanásia devido à gravidade do quadro. A hipoglicemia, comumente observada nesta afecção, é responsável pela manifestação neurológica e ocorre devido a demanda energética do feto que, quando ultrapassa

a energia fornecida na dieta, aumenta a lipólise, produzindo corpos cetônicos (ORTOLANI et al. 1985), justificando assim, a utilização de glicose em todos os casos relatados.

A toxemia da prenhez possui duas apresentações. O tipo I se deve à baixa ingestão alimentar, gerando hipoglicemia e hiporexia (MACHADO et al. 2014), sendo este o mais observado nestes casos. Os autores acreditam que as piores condições de pastagens da região no período de inverno contribuem para alta frequência deste tipo da doença nesta época. Além disso, as ovelhas são cobertas nos meses de outono, de forma que o terço final da gestação ocorre no inverno. Assim, acredita-se que o tipo II não é a forma mais comum da doença na casuística observada, pois acomete geralmente ovelhas obesas, que receberam nutrição rica em energia oferecida no decorrer de toda a gestação (MACHADO et al. 2014).

Com o intuito de combater a hipoglicemia, recomenda-se além do uso da glicose, a associação de propilenoglicol, um precursor da mesma. É recomendada sua administração no volume de 60 ml, via oral, durante cinco a nove dias (SANCHES et al. 1986), devendo ser utilizado com cautela para não causar acidose. Este fármaco foi utilizado em apenas um caso, pois tem valor elevado e nem sempre se encontra disponível. Além disso, seu efeito não pôde ser observado no presente trabalho pois o ovino veio a óbito rapidamente.

Outro tratamento que pode ser realizado é a retirada dos fetos, por cesárea ou indução ao parto, com o intuito de diminuir o consumo de glicose por parte dos fetos, a qual será utilizada pelo organismo materno, estabilizando o quadro clínico. A indução do parto foi realizada nos casos 2 e 3. Contudo, o tratamento obteve êxito apenas no animal do caso 2. Para esse procedimento em ovinos pode ser realizada doses de 15 a 20mg de dexametasona (MACHADO et al. 2014), assim como no presente estudo.

CONSIDERAÇÕES FINAIS

Na fronteira oeste do RS, os casos observados de Toxemia da prenhez foram do tipo I. Nestas, o tratamento apresenta-se eficaz quando há rápido encaminhamento ao hospital. No entanto, nos casos em que já existem sinais neurológicos, o prognóstico torna-se desfavorável. Destaca-se assim, a importância da realização de manejo preventivo na propriedade, destacando-se o planejamento de forrageiras para o inverno e melhor assistência às gestações gemelares em ovinos.

REFERÊNCIAS

- CATTANI, M.S **Toxemia da gestação em ovelhas e cabras** 2008. Dissertação (Mestrado em Ciências Veterinárias) - Curso de Pós-Graduação em Ciências Veterinárias, Universidade Federal do Rio Grande do Sul.
- GUEDES, K. M. R.; CORREA, F.R.; DANTAS, A. F. M. et al. Doenças do sistema nervoso central em caprinos e ovinos no semi-árido. **Pesquisa Veterinária Brasileira**, Rio de Janeiro, v. 27, n.1, p. 29-38, 2007.
- MACHADO, G.S. **Toxemia dos pequenos ruminantes: etiopatogenia e prevenção** 2014. Dissertação (Mestrado em Ciências Veterinárias) - Curso de Pós-Graduação em Ciências Veterinárias, Universidade Federal do Rio Grande do Sul.
- ORTOLANI, E. L. Toxemia da prenhez. In: **Sociedade Paulista de Medicina Veterinária. Manejo, patologia e clínica de caprinos**, São Paulo, 1985. f. 201-210.
- SANCHES, L. N. Alguns aspectos da toxemia da gestação em ruminantes. In: **SIMPÓSIO NACIONAL DE REPRODUÇÃO ANIMAL**, 1985, Belo Horizonte. **Anais...** Belo Horizonte: Fundação Cargill, 1986. p.1-22.
- SOARES, F. A. P. Metabolismo de indicadores preditivos da toxemia da prenhez em ovelhas Dorper no terço final da gestação, parto e pós-parto. In: **VIII Congresso Brasileiro de Buiatria**, 2009, Recife. **Anais...** Recife: Ciência Animal p. 197- 203, 2009.

INTOXICAÇÃO POR ORGANOFOSFORADO EM OVINO – RELATO DE CASO

ORGANOPHOSPHORATE POISONING IN SHEEP – CASE REPORT

Caroline Frizzo Bataglin

Estudante de Graduação em Medicina Veterinária
Universidade Federal do Pampa (UNIPAMPA)
Uruguaiana-RS, Brasil
carolinefrizzob@gmail.com

Geórgia Camargo Góss

Mestranda em Ciência Animal
Universidade Federal do Pampa (UNIPAMPA)
Uruguaiana-RS, Brasil
georgia_goss@hotmail.com

Gabriela Döwich

Mestranda em Ciência Animal
Universidade Federal do Pampa (UNIPAMPA)
Uruguaiana-RS, Brasil
gabrieladowich@hotmail.com

Ana Luísa Moreira Carneiro

Estudante de Graduação em Medicina Veterinária
Universidade Federal do Pampa (UNIPAMPA)
Uruguaiana-RS, Brasil
analumoreiravet@gmail.com

Fabricio Desconsi Mozzaquatro

Docente
Universidade Federal do Pampa (UNIPAMPA)
Uruguaiana-RS, Brasil
fabriciomozzaquatro@unipampa.edu.br

Claudia Acosta Duarte

Orientadora
Universidade Federal do Pampa (UNIPAMPA)
Uruguaiana-RS, Brasil
caduarte74@gmail.com

INTRODUÇÃO

Os compostos organofosforados são utilizados no controle de pragas e em tratamentos antiparasitários na pecuária. Sua administração errônea ou falhas de manejo que permitam o acesso dos animais a locais com o produto podem acarretar em intoxicação acidental (BARROS et al., 2006).

Estes compostos são considerados neurotóxicos, agindo diretamente no bloqueio da enzima acetilcolinesterase (AChE), responsável por controlar as ações da acetilcolina (ACh). O bloqueio é irreversível e, com ele, a ACh não sofre hidrólise, acumulando-se nos tecidos. Em consequência, ocorre a hiperestimulação de ações colinérgicas (CAVALCANTI et al., 2016) e, assim, o aumento da atividade do sistema nervoso autônomo parassimpático. Com isso, o

peristaltismo, a salivação e a sudorese aumentam (efeitos muscarínicos), ocorrendo também fraqueza, tremores e paralisia flácida, causados pelos efeitos nicotínicos (DALTO et al., 2011).

O objetivo do presente trabalho foi relatar a ocorrência e o tratamento de um caso de intoxicação por diazinon em um ovino.

RELATO DE CASO

Foi atendido no HUVet – Unipampa uma fêmea ovina, da raça Ile de France, com aproximadamente 8 anos. Foi relatado que o animal caiu no banheiro de imersão de ovinos, que continha diazinon, e permaneceu no local por aproximadamente 24h. Assim que foi encontrada, a ovelha recebeu atropina por via intramuscular (IM). A dose utilizada não foi reportada.

No hospital, o animal chegou em decúbito lateral, apresentando paraparesia flácida dos quatro membros, diminuição dos reflexos palpebrais, oculares e do grau de consciência. No exame físico notou-se desidratação leve, congestão das mucosas, tempo de perfusão capilar de 3”, taquicardia (140 bpm), normopneia (20 mpm), temperatura retal de 40.3°C e hipomotilidade. Os achados hematológicos consistiram em trombocitose (3.983.000/ μ L), leucocitose com desvio à direita (35.400/ μ L), hiperproteinemia (9,2g/dL), hiperfibrinogenemia (0,8g/d) e aumento das enzimas hepáticas AST (153UI/L) e GGT (76UI/L).

O animal apresentou também quadro de convulsão, revertido com administração de diazepam (0,5mg/kg), IM. Após, foi instituída, por via intravenosa, fluidoterapia com cloreto de sódio 0,9% associado à glicose 5% (0,2g/kg/h) e vitamina B12 (5mg/kg). Também foi administrado carvão ativado (1,5 g/kg), via oral, BID e penicilina benzatina (20000 UI/kg), IM, SID. Os parâmetros vitais eram avaliados a cada 4h para acompanhamento da evolução clínica do animal. Também se realizava troca do decúbito a cada 2h, alternando os decúbitos laterais e esternal.

Após uma hora do atendimento, o animal apresentou nova convulsão, controlada novamente com diazepam (0,5mg/kg), via intravenosa (IV). Após 13h, ocorreram várias convulsões focais, com intervalos de 3’ entre cada. Novamente aplicou-se diazepam, porém, as mesmas tornaram-se generalizadas, com 2-3 minutos de intervalo entre elas. Optou-se então, pela utilização de fenobarbital (10 mg/kg), IV, BID, o que diminuiu a ocorrência e a gravidade das convulsões, sem, entretanto, cessá-las.

Diante do prolongamento do decúbito e do custo do tratamento, optou-se pela eutanásia. O ovino foi encaminhado para necropsia, na qual não foram observadas alterações neurológicas.

DISCUSSÃO

Os casos de intoxicação por organofosforados são observados principalmente em bovinos, com relato de tratamento com prognóstico favorável (DALTO et al., 2011) ou óbito sem apresentação de convulsões (CASTRO et al., 2007; SANTOS et al., 2014), de forma que o caso apresentado se torna bastante particular, devido à espécie acometida e aos sinais observados.

O pesticida diazinon é comumente utilizado no controle de ectoparasitas e, quando aplicado em doses adequadas não causa intoxicação em ovinos (SANTOS et al., 2014). No animal atendido, o tempo de permanência em contato com o produto e a possibilidade de ingestão da água no local pode ter acarretado na sua sobredosagem, contribuindo para a gravidade do caso, prejudicando assim, a recuperação clínica.

A administração de atropina na propriedade foi adequada, pois este fármaco inibe os efeitos causados pela ACh (DALTO et al., 2011; RIET et al., 2007), porém, não foi suficiente neste caso. O tratamento no HUVet visava tratar a causa base e fornecer suporte aos sistemas acometidos. Assim, buscou-se com a fluidoterapia a correção do desequilíbrio eletrolítico, diminuição da concentração plasmática do organofosforado (ETTINGER et al., 2004) e

recuperação da função hepática, devido ao uso de glicose (VIEIRA, 2000). Diante da possibilidade de ingestão do composto, o carvão ativado foi administrado em busca da proteção do trato gastrointestinal, evitando maior absorção do produto. Já, a utilização de antibioticoterapia se deu pela verificação da leucocitose (ETTINGER et al., 2004).

Diante do quadro neurológico, o diazepam foi escolhido com intuito de coibir as convulsões, sendo o fármaco de eleição nesta situação. Quando não há o efeito desejado, pode ser substituído pelo fenobarbital, assim como realizado. Este último possui maior potência no controle de convulsões, porém também não foi efetivo neste animal. Caso o proprietário houvesse permitido a continuidade do tratamento, teria sido realizado a indução e manutenção anestésica do ovino com infusão contínua de propofol, de forma que permaneceria em coma induzido, evitando a apresentação de novas convulsões (ETTINGER et al., 2004).

Considerando a deterioração do quadro clínico, dos custos para o tratamento, bem como as possíveis consequências do decúbito, optou-se pela eutanásia.

Os achados patológicos desta afecção não são característicos, podendo ou não haver desmielinização de nervos e substância branca, além de edema axonal e necrose neuronal (Riet et al., 2007), assim como neste caso, em que o sistema nervoso da ovelha relatada não se encontrava alterado.

CONSIDERAÇÕES FINAIS

A superdosagem de organofosforado a qual o animal foi exposto incorreu em intoxicação e morte. Os ovinos, por serem mais sensíveis que grandes ruminantes, devem receber maiores cuidados, evitando sua exposição a situações de risco, destacando-se também, a cautela em tratamentos antiparasitários.

REFERÊNCIAS

- BARROS, C.S.L. et al. **Doenças do sistema nervoso de bovinos no Brasil**. São Paulo: Coleção Vallée, 2006.
- CASTRO, M.B; MOSCARDINI, A.R.C; JUNIOR, J.L.R. et al. Intoxicação aguda por diazinon em bovinos. **Ciência Rural**, Santa Maria, v. 37, n. 5, p. 1498-1501, 2007.
- CAVALCANTI, L.P.A.P; AGUIAR, A.P; LIMA, J.A. et al. Intoxicação por organofosforados: tratamento e metodologias analíticas empregadas na avaliação da reativação e inibição da acetilcolinesterase. **Revista Virtual de Química**, Rio de Janeiro, v. 8, n. 3, p. 739-766, 2016.
- DALTO, A.G.C; ALBORNOZ, L; GONZALEZ, P.C.S. et al. Intoxicação por organofosforados em bezerros no Uruguai. **Acta Scientiae Veterinariae**, Porto Alegre, v. 39, n. 3, p. 1-4, 2011.
- ETTINGER S.J. et al. **Tratado de medicina interna veterinária: doenças do cão e do gato**. 5 ed. Rio de Janeiro: Guanabara, 2004.
- RIET-CORREA, F; SCHILD, A.L; LEMOS, R.A.A; BORGES, J.R.J. **Doenças de ruminantes e equídeos**. 3º edição. São Paulo: Livraria Varela, 2007.
- SANTOS, B.L; PEREIRA C.M; STIGGER A.L. et al. Uso inadequado de organofosforados: uma prática de risco para bovinos no Sul do Rio Grande do Sul. **Pesquisa Veterinária Brasileira**, Rio de Janeiro, v.34, n.7, p.655-658, 2014.
- VIEIRA, F.A.B. **Fundamentos de terapêutica veterinária**. Minas Gerais: Universidade Federal de Minas Gerais, 2000.

CESTODAS EM CORDEIRO: CONSEQUÊNCIAS – RELATO DE CASO

CESTODAS IN LAMB: CONSEQUENCES - CASE REPORT

Ana Paula da Costa Rodrigues

Estudante de Graduação em Medicina Veterinária
Universidade Federal do Pampa (UNIPAMPA)
Uruguaiana-RS, Brasil
anapaulacrodrigues@hotmail.com

Geórgia Camargo Góss

Mestranda em Ciência Animal
Universidade Federal do Pampa (UNIPAMPA)
Uruguaiana-RS, Brasil
georgia_goss@hotmail.com

Rafael Willers

Estudante de Graduação em Medicina Veterinária
Universidade Federal do Pampa (UNIPAMPA)
Uruguaiana-RS, Brasil
rafawillers2018@gmail.com

Rafaela Dellaglio Dornelles

Estudante de Graduação em Medicina Veterinária
Universidade Federal do Pampa (UNIPAMPA)
Uruguaiana-RS, Brasil
rafadellagliodornelles@gmail.com

Tiago Gallina

Docente
Universidade Federal do Pampa (UNIPAMPA)
Uruguaiana-RS, Brasil
tiagogallina@unipampa.edu.br

Claudia Acosta Duarte

Orientadora
Universidade Federal do Pampa (UNIPAMPA)
Uruguaiana-RS, Brasil
caduarte74@gmail.com

INTRODUÇÃO

As parasitoses estão entre os principais problemas sanitários na ovinocultura, representando cerca de 33,6% das enfermidades diagnosticadas no Rio Grande do Sul (DE OLIVEIRA et al., 2017). Dentre as doenças parasitárias negligenciadas na ovinocultura pode-se citar a cenurose, causada pelo estágio larval “coenurus cerebrialis” do cestódeo *Taenia multiceps*. Tem como hospedeiros definitivos (HD) canídeos e como hospedeiros intermediários (HI) várias espécies, dentre elas os ovinos (VELAZQUEZ ORDOÑEZ et al., 2017). Já a cisticercose por “cysticercus tenuicollis”, um metacestóide da *Taenia hydatigena*, tem como HD os canídeos e HI ruminantes, porcos e cavalos. Os parasitos liberam ovos e há

formação de cisto nos órgãos, especialmente mesentério. É um achado de necropsia e não causa prejuízos econômicos, diferentemente de outros cistos, como o hidático (*Echinococcus granulosus*), que provoca redução de peso dos animais (MORAIS et al., 2017). Já a *Moniezia* é um cestódeo, cuja forma adulta localiza-se no intestino delgado (ID) dos animais e os HI são ácaros de pastagem, podendo causar diarreia (AMARANTE, 2014).

No Rio Grande do Sul os ovinos órfãos geralmente são criados em piquetes próximos a sede da fazenda, tendo assim maior proximidade com os cães, o que favorece a ocorrência de algumas doenças parasitárias. Dessa forma o objetivo deste trabalho foi efetuar o relato da possível relação entre parasitoses e método de criação de cordeiros órfãos na fronteira oeste do RS.

RELATO DE CASO

Foi atendido no HuVet- UNIPAMPA, um cordeiro macho, da raça Ideal, com cinco meses de idade. O proprietário relatou que o animal ficou órfão quando nasceu e foi, desde então, alimentado com amamentação artificial. Foi mantido em piquete pequeno, tendo contato com cães. Há cerca de uma semana encontrava-se em decúbito lateral, com relutância em se alimentar. Recebeu na propriedade 10 ml/dia de antitóxico a base de cálcio, magnésio e butafosfana.

No exame físico, apresentava leve desidratação, inapetência, diarreia, dificuldade respiratória e, à ausculta pulmonar, ruídos bilaterais nos quadrantes dorsais. Apresentava também, sintomatologia neurológica, destacando-se o desvio lateral da cabeça e descoordenação para manter-se em posição quadrupedal. Na avaliação hematológica foi evidenciado trombocitose (2.651.000/ul), leucocitose (31200/ul) com neutrofilia (15912/ul) e linfocitose (15288/ul), além de aumento das enzimas hepáticas AST (288 UI/L) e GGT (79 UI/L). O tratamento consistiu em fluidoterapia intravenosa (IV) com cloreto de sódio (60 ml/kg/dia) e glicose (50 g/kg/hora), além de antibioticoterapia com penicilina benzatina (30000 UI/dia), via intramuscular e gentamicina (4 mg/kg), IV. O animal apresentou melhora, mas, após três dias houve regressão e piora do quadro clínico. Administrou-se meloxicam (0,5 mg/kg), IV, ivermectina 0,5% (0,2 mg/kg), pela via subcutânea e complexo vitamínico. A avaliação hematológica foi repetida e notou-se que a trombocitose e elevação da AST e GGT persistiram e a leucocitose elevou-se (45300/ul). O quadro clínico deteriorou-se ainda mais e, cinco dias após o início da internação, o animal foi a óbito.

Na necropsia visualizaram-se numerosos cistos parasitários com diâmetro variável (1-2 cm) aderidos à serosa de múltiplos órgãos abdominais, compatíveis com “*cysticercus tenuicollis*”. Na cavidade torácica, haviam nódulos calcificados. Nos pulmões foi verificada fibrose pleural bilateral extensa nas porções distais dos lobos pulmonares caudais. No fígado, havia um nódulo parasitário calcificado com diâmetro de 1 cm, também aderido ao diafragma. No lúmen do ID visualizaram-se numerosos parasitos cestódeos do gênero *Moniezia*. Os ossos do crânio possuíam consistência amolecida e o encéfalo apresentava os hemisférios assimétricos. Nos lobos frontais, que estavam aumentados e com consistência flutuante, haviam grandes cistos parasitários, morfológicamente compatíveis com “*coenurus cerebralis*”.

DISCUSSÃO

Dentre as parasitoses causadas por cestodas, as mais comuns em ovinos são a coenurose e a cisticercose. As quais foram encontradas no animal do caso relatado. O achado de coenuris implica na severidade do quadro clínico do animal, tornando-o irreversível (VARCASIA et al., 2009). A cisticercose por “*cysticercus tenuicollis*” não é considerado de relevância clínica.

A avaliação clínica, os achados hematológicos e patológicos verificados no ovino do presente relato corroboram com o diagnóstico. Os sinais neurológicos observados podem ser atribuídos à coenurose, cujos cistos, quando localizados no cérebro, podem acarretar em

alterações na marcha e no posicionamento da cabeça (VELAZQUEZ ORDOÑEZ et al., 2017). Além das alterações neurológicas, o quadro sistêmico era desfavorável, de forma que o animal não conseguia manter-se em posição quadrupedal e apresentava apatia, anorexia, pneumonia e diarreia. Este último achado só pode ser atribuído a *Moniezia* spp., que geralmente acomete animais jovens e tem como OE o intestino delgado, onde danifica os enterócitos, causando diarreia (AMARANTE, 2014). Acredita-se ainda, que a associação dessas parasitoses e suas complicações possa ter contribuído para os demais achados clínicos, como apatia e anorexia. Consequentemente, é possível que devido à evolução do quadro previamente à internação, o animal tenha desenvolvido também pneumonia.

Ainda, deve-se considerar que o animal deste relato de caso era um cordeiro órfão, cujo sistema imune era mais debilitado que o de cordeiros mantidos com suas mães e se encontrava em piquete com alta carga animal, predispondo à ocorrência de verminoses, especialmente em animais jovens (DE OLIVEIRA et al., 2017). A manutenção de lotes de cordeiros órfãos próximos ao local onde os cães se encontram é uma prática comum no RS, o que pode perpetuar o ciclo de parasitos como a *T. multiceps* (RODRIGUES et al, 2016), assim como observado nesse caso. Ainda que o achado do *Cysticercus tenuicollis* seja ocasional, indica a presença de canídeos que contaminaram o ambiente, situação que poderia ser mais grave caso o cestoda fosse *E. granulosus*, agente da hidatidose, uma zoonose (AMARANTE, 2014). Portanto, ao ser constatada qualquer forma cística deve-se atentar a vermifugação de cães com medicamento específico para evitar essas infecções.

CONSIDERAÇÃO FINAIS

A criação de cordeiros órfãos como verificado no animal deste relato pode propiciar um ambiente favorável à ocorrência e disseminação de parasitoses. O manejo adequado e maior atenção aos cuidados sanitários neste tipo de manejo podem evitar prejuízos econômicos.

REFERÊNCIAS

- AMARANTE, AFT. Classe cestoda. In: Os parasitas de ovinos [online]. São Paulo: **Editora UNESP**, 2014, pp. 111-122. ISBN 978-85-68334-42-3.
- DE OLIVEIRA, P. A.; RUAS, J. L.; RIET-CORREA, F. et al. Doenças parasitárias em bovinos e ovinos no sul do Brasil: Frequência e estimativa de perdas econômicas. **Pesquisa Veterinária Brasileira**, v. 37, n. 8, p. 797–801, 2017. Disponível em: <<http://dx.doi.org/10.1590/s0100-736x2017000800003>>
- MORAIS, D. F. de; VILELA, V. L. R.; FEITOSA, T. F. et al. Prevalence and risk factors for *Cysticercus tenuicollis* in goats and sheep in Paraíba, northeastern Brazil. **Revista Brasileira de Parasitologia Veterinária**, v. 26, n. 2, p. 235–238, 2017. Disponível em: <<http://dx.doi.org/10.1590/s1984-29612016092>>
- RODRIGUES, D. S. de A.; ALENCAR, D. F.; MEDEIROS, B. Epidemiological, clinical and pathological findings of *Cenurus*. **PUBVET**, v.10, n.1, p. 83–86, 2016. Disponível em: <DOI: 10.22256/pubvet.v10n1.83-86>.
- VARCASIA, A., TOSCIRI, G., COCCONE, G. N. S., et al. Preliminary field trial of a vaccine against coenurosis caused by *Taenia multiceps*. **Veterinary Parasitology**, v. 162, p.285-289, 2009. Disponível em: <<https://doi.org/10.1016/j.vetpar.2009.03.008>>.
- VELAZQUEZ ORDOÑEZ, V.; VALLADARES CARRANZA, B.; ORTEGA SANTANA, C. et al. Clinical neuropathy in a sheep. Case study. **Revista electrónica de Veterinaria**. V.18, n. 9, p. 1-9, 2017.
- VIANA, J. G. A.; SILVEIRA, V. C. P. Análise econômica da ovinocultura: estudo de caso na Metade Sul do Rio Grande do Sul, Brasil. **Ciência Rural**, v. 39, n. 4, p. 1176–1181, 2009. Disponível em: <<http://dx.doi.org/10.1590/S0103-84782009005000030>>.

RELATO DE CASO CIRÚRGICO: ANOPLÁSTICA E REPARAÇÃO FISTULAR RETO-VAGINAL EM OVELHA PRÉ-PÚBERE

SURGICAL CASE REPORT: ANOPLASTIC AND RECT-VAGINAL FISTULAR REPAIR IN PREPUBBER SHEEP

Diego Müchem Pinheiro

Estudante de Graduação em Medicina Veterinária
Faculdade Murialdo (FAMUR)
Caxias do Sul-RS, Brasil
diego.pinheiro@famur.com.br

Giovani Giroto

Estudante de Graduação em Medicina Veterinária
Faculdade Murialdo (FAMUR)
Caxias do Sul-RS, Brasil
giovani@vet@gmail.com

J. Escarião Nóbrega Jr

Orientador
Faculdade Murialdo (FAMUR)
Caxias do Sul-RS, Brasil
j.escario@gmail.com

INTRODUÇÃO

Conceitualmente anomalias anorretais é a denominação genérica de um complexo teratogênico que envolve o canal anal e estruturas próximas. A atresia anal é mencionada quando não ocorre formação do esfíncter, descrita em suínos, ovinos e bovinos, de causa multifatorial e ocorrência esporádica (RADOSTITS et al., 2002). A incidência de algumas alterações genéticas ou teratogênicas podem superar 20% em algumas regiões do Brasil, Nóbrega Jr, et al. (2005), sendo uma das causas de mortalidade perinatal em ovinos. Didaticamente a atresia anal é classificada em quatro tipos, de acordo com grau de alteração do reto e ânus. Tipo I estenose congênita do ânus e o reto normal, Tipo II persistência da membrana anal, com ampola do reto e ânus imperfurado terminando em bolsa cega, Tipo III o ânus obliterado, reto com bolsa cega situada mais cranialmente na cavidade pélvica e, Tipo IV, ânus e reto não desenvolveram e o rudimento terminal está situado na entrada do canal pélvico (RIZZO et al., 2011). O diagnóstico desta alteração é facilmente identificado devido a manifestação dos sinais clínicos, normalmente evidenciados nos primeiros dias de vida após o nascimento. O tratamento indicado é a correção cirúrgica e, o sucesso terapêutico depende do grau de desenvolvimento retal e idade do animal. A literatura recomenda cirurgia até 4 dias de vida, devido ao insucesso em pacientes mais velhos (ANTONIOLI et al., 2017). O objetivo é demonstrar a possibilidade da correção da fístula vaginal e atresia anal por técnica cirúrgica conjunta, empregando a anoplastia e reparação de fístula vaginal, em uma ovelha pré-púbere com 7 meses de idade.

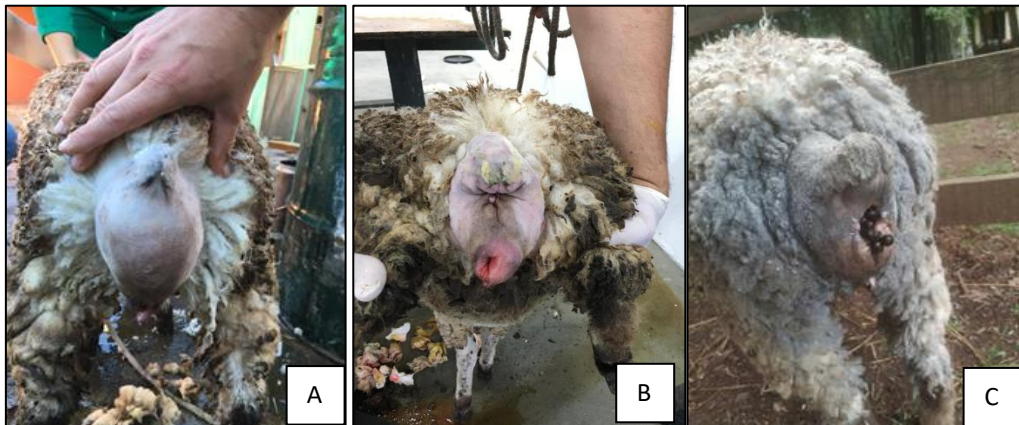
RELATO DE CASO

Durante a rotina da Unidade Hospitalar de Grandes Animais da FAMUR, uma borrega texel com 7 meses, 15Kg/Pv, oriunda do município de Feliz-RS, que de acordo com a anamnese o apresentava esforço para defecar e as fezes amolecidas eram expelidas pela vulva. Durante o

exame clínico, foi encontrado na Inspeção: baixo estado corporal, mucosas pálidas, fezes amolecidas sendo eliminadas pela vulva e tenesmo, aumento da região perineal, atresia anal e repleção da vagina com fezes (Figura A). Na Palpação digital foi confirmada fístula comunicante de aproximadamente 12mm entre o teto da vagina e ampola retal, por onde eram eliminadas as fezes. O diagnóstico foi de Atresia Anal grau 2 e Fistula Reto-vaginal, sendo indicado a correção cirúrgica da Fistula Reto-vaginal e Anoplastia. Após 24h de jejum alimentar e 6h de restrição hídrica, foi realizada limpeza empregando ducha com água a 40 °C de forma a eliminar as fezes da ampola retal e vagina, realizando limpeza e higienização com tricotomia ampla da área perineal. O protocolo anestésico eleito foi o bloqueio perineural injetando profundo e lateralmente à ampola retal, Lidocaína (Pearson) 2% sem vaso constritor 1ml (total de 2ml) e infusão epidural lombo sacral de 1,5ml de lidocaína (Pearson) 2% sem vaso constritor. Após anestesia o paciente foi posicionado em decúbito esternal, mantendo os membros pélvicos mobilizados pendentes, realizando minuciosa antisepsia do local, alternando álcool 70% e iodo polividona. Foi realizada incisão da pele até o subcutâneo em formato de cruz, realizando dissecação meticulosa para identificar o fundo cego da ampola retal, após identificação e acesso à ampola retal, foi identificada e reparada a Fístula Reto-vaginal empregando ponto simples com fio absorvível 2-0. A mucosa retal exposta foi fixada na pele com 4 pontos simples isolados (absorvível 2-0), no sentido dorsal, ventral e lateral. A fixação complementar do reparo empregou um padrão de sutura contínua de Wolf (Figura B). Após a cirurgia foi iniciado antibioticoterapia usado Terramicina L.A (Zoetis) 1ml/10kg/48h/5 dias, com vistas a favorecer a suplementação e recuperação foi usado Mercepton (Bravet) 5ml/48h/3dias.

O animal foi mantido durante a recuperação com alimentação a pasto e água ad libitum. Durante 7 dias do procedimento, a eliminação das fezes ocorreu de forma auxiliada 2 vezes pela manhã e 2 vezes no turno da tarde e o animal apresentando sinais de tenesmo. Diante da complicação, a opção pelo enema com solução de 50% água e óleo mineral duas vezes ao dia, condicionou recuperação e as fezes eliminadas naturalmente com ausência do tenesmo. Segundo as informações do proprietário, o animal 15 dias após a retirada dos pontos não apresentava manifestação de desconforto ou alteração, excretando fezes normais e mantido junto aos demais animais da fazenda. Na (Figura 1C) animal 60 dias após o procedimento cirúrgico.

Figura 1 - Sequência de fotos apresentando o paciente com atresia anal e fistula reto-vaginal. A) Apresentação pré-operatória da região perineal com atresia anal e repleção da vagina com fezes. B) Momentos após a reparação cirúrgica e C) animal com 60 dias pós-cirúrgico eliminando normalmente as fezes.



DISCUSSÃO

A atresia anal é uma anormalidade congênita relativamente comum em bezerros e cordeiros. Em casos de atresia anal associada com fístula reto-vaginal a literatura indica a correção cirúrgica o mais rápido possível para evitar a diminuição da condição física, megacólon irreversível, ou infecção ascendente do trato urinário (RAHAL et al. 2007), o que explica a diminuição da condição física e baixo peso do animal. No caso relatado, o animal possuía idade avançada para este tipo de anomalia, sendo rara a condição de sobrevivência. Na literatura consultada, os relatos de sucesso cirúrgico são incipientes para essa faixa etária, não mencionando relatos de animais pré-púbere com tal enfermidade. No entanto, o tratamento cirúrgico foi efetivo, não apresentando recidiva ou qualquer complicação durante a recuperação.

CONSIDERAÇÕES FINAIS

É possível haver recuperação e aproveitamento de ovelha pré-púbere empregando o procedimento de anoplastia e reparo de fístula reto-vaginal, técnica que mostrou ser efetiva para recuperação e aproveitamento de cordeira com este tipo de teratogênese.

REFERÊNCIAS

- ANTONIOLI, ML; CARVALHO, JRG; BUSTAMANTE, CC et al. Atresia anal com fístula retovaginal em ovino: relato de caso. **Arquivo Brasileiro de Medicina Veterinária e Zootecnia**. São Paulo, v.69, n.5, p.1167-1171, 2017.
- NÓBREGA, JE; RIET-CORREA, F; NÓBREGA, RS et al. Mortalidade perinatal de cordeiros no semi-árido da Paraíba. **Pesquisa Veterinária Brasileira**. Rio de Janeiro, V. 25, N. 3, p. 171-178, 2005.
- RAHAL, SC; VICENTE, CS; MORTARI, AC et al. Recto-vaginal fistula with anal atresia in 5 dogs. **Canadian Veterinary Journal**, V.48, P.827-830, 2007.
- RADOSTITS, OT; GAY, CC; BLOOD, DC et al. **Clínica Veterinária: um tratado de doenças dos bovinos, ovinos, caprinos e equinos**. 9 ed. Rio de Janeiro: Guanabara Koogan: 2002, p.225.
- RIZZO, H; JESUS, IB; RIBEIRO, RM et al. Tratamento clínico cirúrgico de atresia anal em bezerro. RELATO DE CASO. In: **IX Congresso Brasileiro Buiatria**. 2011, Goiânia. Vet. e Zootec. 2011, p 478-481.

UROLITÍASE OBSTRUTIVA EM OVINO – RELATO DE CASO

OBSTRUCTIVE UROLYTIASIS IN OVINE - CASE REPORT

Ana Paula Pozzebon Perez

Estudante de Graduação em Medicina Veterinária
Centro Universitário da Região da Campanha (URCAMP)
Alegrete-RS, Brasil
paulinhapozzebon@hotmail.com

Amanda da Rosa Rosado

Estudante de Graduação em Medicina Veterinária
Centro Universitário da Região da Campanha (URCAMP)
Alegrete-RS, Brasil
amandarrosado@outlook.com

Gabriel Mallmann dos Santos da Rosa

Estudante de Graduação em Medicina Veterinária
Centro Universitário da Região da Campanha (URCAMP)
Alegrete-RS, Brasil

Vinicius Mazui Costa

Estudante de Graduação em Medicina Veterinária
Centro Universitário da Região da Campanha (URCAMP)
Alegrete-RS, Brasil
viniciusmazui87@gmail.com

Adriana Lucke Stigger

Orientadora
Centro Universitário da Região da Campanha (URCAMP)
Alegrete-RS, Brasil
adrianastigger@urcamp.edu.br

INTRODUÇÃO

A urolitíase é um processo patológico caracterizado pela presença de litíases ou concreções no sistema urinário, de acordo com Riet-Correa et al., (2008). De etiologia complexa e multifatorial, caracterizada pela formação de urólitos, que se alojam no trato urinário e preocupam à medida que determinam sua obstrução, passando a ser denominado de urolitíase obstrutiva (MORAIS, 2012). A intensificação da produção, aliada à comercialização de animais de alto valor genético acarretou intensas alterações no manejo alimentar dos ovinos, desencadeando aumento da ocorrência de doenças nutricionais e metabólicas, dentre elas, a urolitíase obstrutiva tem maior destaque, conforme descrito por Guimarães et al., (2012). Os sinais clínicos podem variar dependendo da localização da obstrução, se esta é completa ou parcial e da duração da mesma (GUIMARÃES et al., 2012, MORAIS, 2012, BRANCHINI, 2014). A reversão do quadro é difícil, podendo ser necessário tratamento cirúrgico quando, na grande maioria dos casos os animais tornam-se inaptos para a reprodução. Frequentemente os animais são descartados, o que faz com que a adoção de práticas preventivas seja a melhor medida para o controle desta doença (FERREIRA et al., 2015). O objetivo do presente trabalho é relatar a ocorrência de um caso de urolitíase obstrutiva em um ovino, identificado pelo setor

de patologia do Centro Universitário da Região da Campanha Urcamp, Campus Alegrete, Alegrete- RS.

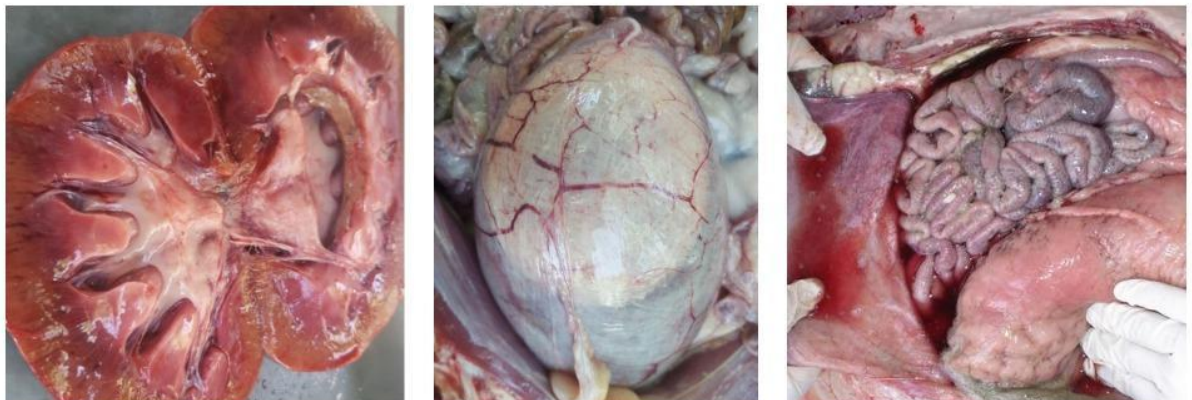RELATO DE CASO

No mês de novembro de 2018, no setor de Patologia Veterinária da Universidade da Região da Campanha foi solicitado o atendimento de um ovino no município de Alegrete/RS. Na realização da anamnese, o proprietário relatou que, o ovino apresentava-se inquieto, demonstrando sinais de dor abdominal e disúria. Foi realizado o exame físico do animal, onde foram notadas algumas alterações, tais como, dor na região abdominal, indicado pela frequente mudança de posições, além disso, notou-se um certo grau de desidratação, taquicardia e taquipneia, mucosas congestas, distensão na palpação da vesícula urinária e pequenas concreções no processo uretral do ovino, que foi seccionado, pelo próprio proprietário. O ovino acabou vindo a óbito no dia seguinte ao exame físico, conseqüentemente, foi realizada a necropsia e coletou-se material biológico, que foi fixado em formol 10-% para encaminhar para análises laboratoriais.

DISCUSSÃO

Conforme relato do proprietário, todos os animais eram criados intensivamente e recebiam na alimentação, ração farelada. A formulação não foi revelada. A água ingerida apresentava-se com alta salinidade. Na necropsia, macroscopicamente, observou-se edema de tecido subcutâneo na região abdominal e prepucial, com odor de urina. Na cavidade abdominal, havia presença de líquido sanguinolento (Fig. C), hidronefrose, hidroureter e palidez renal (Fig. A). A vesícula urinária (Fig. B) apresentava-se com a serosa avermelhada, com fissuras, mucosa hemorrágica e presença de fibrina. Na uretra, desde o “S” peniano até o processo uretral, havia áreas de necrose na mucosa e fibrina, bem como, diminutas concreções esbranquiçadas, obstruindo a sua luz do canal. Os cálculos foram enviados para análise, tendo como resultado: compostos de fosfato, cálcio, urato e cistina.

Figura - A Hidronefrose e palidez renal. B Vesícula urinária congesta. C Presença de líquido sanguinolento na cavidade abdominal.



CONSIDERAÇÕES FINAIS

Através dos dados epidemiológicos, sinais clínicos, exames complementares, lesões macroscópicas realizou-se o diagnóstico de urolitíase, tendo como suspeita clínica principal decorrência a associação dos fatores etiológicos alimentação rica em concentrados e a alta salinidade da água.

REFERÊNCIAS

- FERREIRA, D. O. L., Santarosa, B. P., Amorim, R. M., Chiacchio, S. B. & Gonçalves, R. C. 2015. **Urolitíase obstrutiva em ovinos**. Veterinária e Zootecnia, 22, 183-197.
- FERREIRA, D. O. L., Santarosa, B. P., Sacco, S. R., Dias, A., Amorim, R. M., Chiacchio, S. B., Lisbôa, J. A. N. & Gonçalves, R. C. 2014. **Efeito da suplementação de cloreto de amônio sobre os equilíbrios eletrolítico e ácido-básico e o pH urinário de ovinos confinados**. Pesquisa Veterinária Brasileira, 34, 797-804.
- GUIMARÃES, J. A., MENDONÇA, C. L., SOUSA GUARANÁ, E. L., DANTAS, A. C., AZEVÊDO COSTA, N., CÂMARA, A. C. L., FARIAS, C. C. & AFONSO, J. A. B. 2012. **Estudo retrospectivo de 66 casos de urolitíase obstrutiva em ovinos**. Pesquisa Veterinária Brasileira, 32, 824-830.
- MORAIS, M. 2012. **Estudio clínico epidemiológico da urolitíase obstrutiva em caprinos e ovinos**. Departamento de Medicina | Veterinária. Universidad Federal Rural de Pernambuco, Pernambuco.
- RIET-CORREA, F., SIMÕES, S. V. D. & VASCONCELOS, J. S. 2008. **Urolitíase em caprinos e ovinos**. Pesquisa Veterinaria Brasileira, 28, 319-322

A IMPORTÂNCIA DA NECROPSIA NO TRANSPORTE TRANSFRONTEIRIÇO DE LHAMAS

THE IMPORTANCE OF NECROPSY IN CROSS-BORDER TRANSPORT OF LHAMAS

Joice Piovesan Pegoraro

Estudante de Graduação em Medicina Veterinária
Universidade Federal do Pampa (UNIPAMPA)
Uruguaiana-RS, Brasil
joicepiovesan01@gmail.com

Luana Guerra Pes

Estudante de Graduação em Medicina Veterinária
Universidade Federal do Pampa (UNIPAMPA)
Uruguaiana-RS, Brasil
luanaguerrapes@gmail.com

Thaís Estéfani Flores Mazzini

Mestranda em Ciência Animal
Universidade Federal do Pampa (UNIPAMPA)
Uruguaiana-RS, Brasil
thaisflores22@hotmail.com

Vanessa Pereira Mendes

Mestranda em Ciência Animal
Universidade Federal do Pampa (UNIPAMPA)
Uruguaiana-RS, Brasil
vmendesveterinaria@gmail.com

Maria Elisa Trost

Orientador
Universidade Federal do Pampa (UNIPAMPA)
Uruguaiana-RS, Brasil
mariaelisa.t@gmail.com

INTRODUÇÃO

Lama glama ou lhama é um herbívoro domesticado da família dos camelídeos importante no desenvolvimento do povo Inca, sendo utilizada para transporte de carga, produção de carne, lã e couro. É um “pseudo ruminante” em virtude da divisão do estômago em três câmaras, por possuírem lábio leporino e um par de dentes incisivos e caninos superiores (PACHALY, 2001). Os camelídeos sul americanos são adaptáveis a ambientes extremos e, conseguem obter energia e proteínas de pastagens de baixa qualidade. Devido a sua rusticidade, não tem restrições a ambientes acidentados, e vivem bem em temperaturas variáveis, sendo assim consideradas uma atividade econômica bem adaptada e de grande importância para países como Bolívia, Peru, Chile, Equador e Argentina.

No Brasil, a criação de camelídeos vem ganhando importância, especialmente pela rusticidade, seu comportamento dócil e rentabilidade. Além de exposições em zoológicos, parques e estabelecimentos de turismo rural, também têm sido utilizados para reprodução e produção animal. O número pequeno de criadores, no entanto, não consegue atender à crescente

demanda. Há também quem crie lhama como animal ornamental e até de estimação (MATHIAS, 2016). Sabe-se que o Brasil importa um número de lhamas considerável da Argentina e demais países fronteiriços e uma das formas de entrada é pelas aduanas.

Uma das principais preocupações de qualquer entidade responsável pela saúde animal de um país é evitar a introdução, no território sob sua jurisdição, de doenças exóticas e de doenças de controle oficial. No Brasil, a Secretaria de Defesa Agropecuária (SDA), do Ministério da Agricultura, Pecuária e Abastecimento (MAPA) é o órgão responsável pela a prevenção e o combate de doenças de animais que possam ameaçar a preservação do patrimônio pecuário nacional. Entre as medidas associadas à gestão do risco, a realização de quarentenas e de testes diagnósticos em animais vivos constitui parte importante da maioria dos procedimentos de importação. Tais procedimentos são sempre levados a cabo em estações quarentenárias oficiais ou previamente credenciadas pelo MAPA (MAPA, 2019).

Em casos de animais reagirem aos testes, estes devem ser isolados imediatamente rigorosamente e não poderão continuar a carga com os demais. A carga deve ser separada e lacrada. Alguns casos de enfermidades mais severas que podem colocar em risco a população do país destino destes animais devem ser sacrificados ou a carga ser apreendida. Pode ser apreendida também se houver evidencia de maus tratos ou falta de documentos na importação (MAPA, 2019).

Esse trabalho tem por objetivo descrever a importância da necropsia no trânsito interfronteiriço de lhamas para o Brasil, relatando um caso da fronteira do oeste do Rio Grande do Sul.

RELATO DE CASO

O Laboratório de Patologia Veterinária da Unipampa foi contatado para a realização da necropsia de uma lhama. O proprietário adquiriu um lote de cento e três camelídeos (noventa e sete lhamas fêmeas e seis machos), no norte da Argentina e os animais estavam sendo transportados por caminhão ao município de Piraquara, PR. A aduana mais próxima para esse trajeto seria a de Foz do Iguaçu, PR, porém, no local não há lugar destinado ao quarentenário de animais. Por esse motivo, as lhamas entraram no Brasil por meio da aduana de Uruguaiana, RS o que aumenta consideravelmente o tempo de transporte. O despachante aduaneiro responsável pela carga notou que uma lhama macho não levantava e foi determinado que a carga fosse encaminhada ao quarentenário localizado em Uruguaiana, próximo ao Campus da Unipampa. Nesse local os animais importados permaneceram antes da transferência para a o local de destino e serve para averiguar sinais de doenças ou executar algum tratamento preventivo.

Inicialmente, os sinais clínicos relatados incluíam apatia, decúbito e dificuldade de apreensão do alimento que posteriormente evoluíram para prostração acentuada, dispneia intensa e estupor que culminou na morte do animal. Apenas essa lhama havia manifestado sinais clínicos, porém a carga não poderia continuar seu destino sem que o motivo pelo qual a lhama morreu fosse esclarecido, uma vez que até então a possibilidade de doença infectocontagiosa não tinha sido descartada.

À necropsia o cadáver apresentava bom estado nutricional, porém estava desidratado, com as mucosas congestas e havia conjuntivite mucopurulenta no olho direito e leve opacidade de córneas. Após a remoção da pele verificou-se um hematoma subcutâneo focalmente extenso com 10 cm de diâmetro na região cervical dorsal e, cerca de 20 cm distante da articulação atlanto-occipital, havia ampla área de hemorragia muscular. No lado direito da cabeça, havia edema na região massetéica e hematoma focalmente extenso no músculo temporal. A inspeção da coluna vertebral revelou fratura completa e cominutiva dos corpos vertebrais das vértebras C3 e C5 com hemorragia e compressão dos segmentos de medula espinhal correspondentes.

Achados de necropsia adicionais incluíram úlceras na mucosa gengival e no vestíbulo, edema pulmonar acentuado e congestão de múltiplos órgãos. Fragmentos de diferentes órgãos e tecidos foram coletados, fixados em formalina e processados rotineiramente para histopatologia, sendo que não foram observadas alterações diferentes das lesões macroscópicas já observadas. de corpos vertebrais cervicais e à compressão dos segmentos de medula espinhal correspondentes.

DISCUSSÃO

Os achados do exame necroscópico indicaram que a morte da lhama foi associada à fratura da coluna cervical e à compressão dos segmentos de medula espinhal correspondentes. As lesões agudas da coluna vertebral e da medula espinhal estão entre as causas mais frequentes de incapacidade severa e morte após trauma (BOLESTA et al., 1991). Lesões na coluna cervical um pouco acima da sexta vértebra deixam o indivíduo tetraplégico e, no presente caso, explicam a permanência do animal em decúbito (MORAES et al., 2011). Além disso, a dificuldade respiratória observada pode ser atribuída à liberação maciça de catecolaminas que ocorre em casos de traumas importantes a qual provoca intensa vasoconstrição com deslocamento de sangue da circulação sistêmica para a pulmonar e conseqüente congestão e edema pulmonar o que nesse caso foi um agravante do quadro (SEDY, 2008).

A necropsia descartou a presença de lesões compatíveis com quaisquer doenças infectocontagiosas e determinou que a causa da morte da lhama se deu por complicações da fratura de coluna. O despachante aduaneiro foi prontamente informado sobre a natureza das lesões e nesse momento acrescentou informações que obteve com o responsável pelo carregamento dos animais.

CONSIDERAÇÕES FINAIS

A necropsia foi de extrema importância para a resolução desse caso, tendo em vista que possibilitou às demais lhamas seguirem seu caminho em menor tempo garantindo a essas um menor estresse. Da mesma forma, ao determinar que a morte foi motivada por trauma, assegurou que os demais animais contatantes estavam isentos de doenças que pudessem colocar a sanidade animal do país em risco.

REFERÊNCIAS

- BOLESTA, M.J. BOLHMAN, H.H. Complicações tardias de fraturas e luxações cervicais e seu tratamento cirúrgico. In: FRYMOYER, J. **A coluna adulta: Princípios de práticas**. 1.ed. Nova York: Raven Press, 1991. p.1107-1126.
- MAPA. **Estação Quarentenária de Cananéia – EQC**. Ministério da Agricultura, Pecuária e Abastecimento. Cananéia, 2019. Disponível em: <<http://www.agricultura.gov.br/assuntos/sanidade-animal-e-vegetal/saude-animal/transito-animal/estacao-quarentenaria-de-cananeia-eqc>>. Acessado em 13 ago. 2019.
- MATHIAS J. **Como criar lhamas**. Revista Globo Rural, 2016. Disponível em: <<https://revistagloborural.globo.com/vida-na-fazenda/como-criar/noticia/2016/07/como-criar-lhama.html>>. Acesso em: Acessado em 30 ago. 2019.
- MORAES, O. J. S. **Traumas na coluna**. Dráuzio Varella. São Paulo, 2011. Disponível em: <<https://drauziovarella.uol.com.br/entrevistas-2/traumas-na-coluna-entrevista/>>. Acessado em 13 ago. 2019.
- PACHALY, J.R. Zoologia dos Camelídeos da América do Sul. **Arq. Ciên. Vet. Zool. UNIPAR**, Umuarama. v.4, n.1, p. 81-83, 2001.
- SEDY, J. ZICHA, J. KUNES, J. JENDELOVÁ, P. et al. Mecanismos de edema pulmonar neurogênicos. **Pesquisa Fisiológica**. v.4, n.57, p. 499-506, 2008.

ANEURISMA DE ARTÉRIA AORTA ABDOMINAL COM COMUNICAÇÃO VENOSA EM UM BOVINO

ABDOMINAL AORTA ARTERY ANEURISM WITH VENOUS COMMUNICATION IN A CATTLE

Luana Guerra Pes

Estudante de Graduação em Medicina Veterinária
Universidade Federal do Pampa (UNIPAMPA)
Uruguaiana-RS, Brasil
luanaguerrapes@gmail.com

Joice Piovesan Pegoraro

Estudante de Graduação em Medicina Veterinária
Universidade Federal do Pampa (UNIPAMPA)
Uruguaiana-RS, Brasil
joicepiovesan01@gmail.com

Thaís Estéfani Flores Mazzini

Mestranda em Ciência Animal
Universidade Federal do Pampa (UNIPAMPA)
Uruguaiana-RS, Brasil
thaisflores22@hotmail.com

Vanessa Pereira Mendes

Mestranda em Ciência Animal
Universidade Federal do Pampa (UNIPAMPA)
Uruguaiana-RS, Brasil
vmendesveterinaria@gmail.com

Bruno Leite dos Anjos

Orientador
Universidade Federal do Pampa (UNIPAMPA)
Uruguaiana-RS, Brasil
anjosbl@gmail.com

INTRODUÇÃO

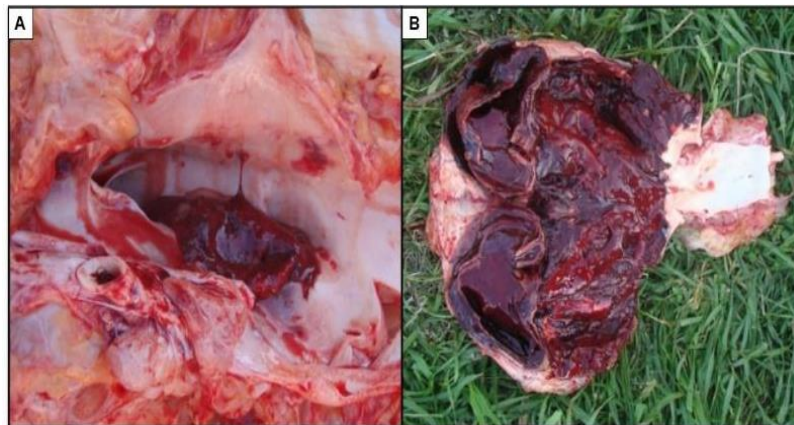
Aneurisma é uma dilatação localizada, de um segmento enfraquecido de vasos sanguíneos (MILLER et al., 2013). Este enfraquecimento ocorre por diversos fatores, desde causas congênitas a danos na parede vascular causado por alterações nutricionais e caracteriza-se por distensão do vaso além da sua capacidade de resistência, originando o aneurisma (CRAWSHAW et al., 2011). Podem ocorrer nas veias, no entanto é mais frequente em artérias elásticas de grande calibre. Em sua maioria, são detectados acidentalmente durante o exame de necropsia com descrição rara em ruminantes. O sistema circulatório de bovinos é composto por quatro cavidades bem delimitadas e impede qualquer mistura entre sangue venoso e arterial, sendo diversas as alterações clínicas quando esse contato ocorre (MOREIRA, 2013).

O presente trabalho tem por objetivo relatar um caso de aneurisma na artéria aorta abdominal com ruptura e comunicação com a veia cava caudal adjacente em um bovino.

RELATO DE CASO

Foi solicitado ao Laboratório de Patologia Veterinária a realização de uma necropsia a campo de um bovino fêmea de 9 anos de idade em uma propriedade criadora de bovinos leiteiros no interior do município de Uruguaiana-RS. Segundo o proprietário o animal apresentava apatia, restrição ao subir em rampas, redução na produtividade leiteira, dispneia, cansaço e distensão da veia jugular. Inicialmente a principal suspeita era de reticulopericardite traumática. O animal foi tratado com antibióticos, não havendo melhoras no quadro clínico, o que acarretou em sua morte alguns dias depois. Na avaliação macroscópica identificou-se um aneurisma com 20x20x15 cm localizado na artéria aorta abdominal proximal a artéria mesentérica cranial ao rim esquerdo. Também, notou-se na artéria aorta abdominal ruptura com dilatação saculiforme, presença de um trombo arterial focalmente extenso e comunicação para veia cava caudal adjacente (Fig. 1). Observou-se também edema na região do piloro, notável aderência do retículo com o diafragma e os rins apresentavam-se edemaciados. Os demais órgãos e tecidos avaliados macroscopicamente não continham lesões significativas. Fragmentos de vasos sanguíneos foram processados para exame histopatológico, seccionados e corados pela hematoxilina e eosina. Microscopicamente, identificou-se extenso trombo aderido a íntima da aorta. A íntima do vaso apresentava ainda espessamento e marcada descontinuidade das fibras elásticas. O diagnóstico de aneurisma aórtico com trombose focalmente extensa e ruptura comunicante com a veia cava caudal foi confirmado com base nos achados macroscópicos e histopatológicos.

Figura 1 - Aneurisma e trombo com aderência a veia cava caudal e ruptura da artéria aorta abdominal. A) Nota-se, presença de trombo arterial focalmente extenso. B) Observa-se, na artéria aorta do bovino, dilatação saculiforme e ruptura.



DISCUSSÃO

Com base nos sinais clínicos apresentados pelo bovino, suspeitou-se inicialmente de retículo pericardite traumática, contudo após realização da necropsia a hipótese foi descartada. Embora o bovino apresente-se aderência do retículo com o diafragma, comum em casos de retículo peritonite traumática, não apresentou comprometimento cardíaco. Na avaliação do aneurisma percebeu-se a interligação com a veia cava caudal, por meio da ruptura, além de trombose na artéria aorta abdominal. Possivelmente essa comunicação desencadeou aumento do retorno venoso, o que esclarece os sinais clínicos descritos anteriormente, bem como o edema perirenal. Dessa forma, a artéria aorta abdominal apresentava comunicação com a veia cava caudal, o que através da mistura de sangue arterial com venoso, justificam a dificuldade respiratória apresentada pelo bovino, em decorrência da circulação incompleta, uma vez que essa comunicação ocasionou uma redução na taxa de oxigênio circulante. No entanto, não

houve alteração marcada na irrigação dos membros pélvicos e que nesse caso a morte ocorreu mediante hipóxia que se agravou com o quadro vascular pela ejeção de sangue para a corrente venosa e marcada queda da pressão arterial. É provável que a patogênese do aneurisma mesmo ainda desconhecida, tenha um curso prolongado e que alterações na parede do vaso arterial ocorram lentamente, até que, finalmente, ocorra a ruptura (CRAWSHAW et al., 2011). Nesses casos, há intensa alteração lítica nos tecidos adjacentes podendo haver alteração também na veia cava caudal adjacente a lesão. Embora não tenha sido possível estabelecer a causa da lesão vascular nesse bovino, casos de malformações vasculares também são descritos nessa espécie e comunicações entre as duas circulações são mencionadas (MILLER et al., 2013). No caso em destaque, aventou-se a existência de uma lesão comunicativa prévia insipiente que facilitou a formação do aneurisma e esse, juntamente com a idade do animal aumentou a fragilidade da parede do vaso causando aumento da comunicação e por fim ruptura. Esses achados associados a grave lesão vascular justificam a severidade dos sinais clínicos observados no curso final do distúrbio e explicam a piora no quadro clínico que causaram a morte do bovino. As causas de aneurisma são pouco exploradas em grandes animais, mas semelhante ao que ocorre em humanos, os fatores de risco incluem ainda traumatismos, septicemia, migração parasitária, doença vascular degenerativa, aterosclerose, nutrição ou alterações causadas pela perda de elasticidade, principalmente em animais idosos (SANTOS et al., 2016). São escassos os dados na literatura científica a respeito de aneurismas com ruptura de aorta em ruminantes (SOUTO et al., 2017), sendo relatada em caprinos (SANTA ROSA et al., 1989; PINHEIRO et al., 2013) e bovinos (SOUTO et al., 2017). No Brasil, essa condição em ruminantes associada com comunicação entre vasos de grande calibre não foi relatada.

CONSIDERAÇÕES FINAIS

Esse é o primeiro caso relatado de aneurisma na artéria aorta abdominal com ruptura e comunicação entre vasos de grande calibre em bovinos e o exame post-mortem foi fundamental para o diagnóstico conclusivo. Essa condição deve ser incluída como diagnóstico diferencial para insuficiência cardíaca direita e nesses casos a morte ocorre predominantemente por queda brusca na pressão e hipóxia grave.

REFERÊNCIAS

- CRAWSHAW, T.; WESSELS, M.; HOWIE, F. et al. Aneurisma arterial idiopático com ruptura causando morte súbita em bovinos leiteiros. **The Veterinary Record**. v. 169, n.10, p. 261-262, 2011.
- MILLER, L.M.; VAN VLEET, J.F.; GAL, A. Sistema cardiovascular e vasos linfáticos. In: ZACHAR, J.F.; MCGAVIN, M.D. (Eds.). **Bases da patologia em veterinária**. 5.ed. Rio de Janeiro: Elsevier, 2013. p.542-591.
- MOREIRA, C. Sistemas de transporte nos animais. **Revista de Ciência Elementar**, Lisboa, v. 1, n.1, p. 1-6, 2013.
- PINHEIRO, R.R.; ELOY, A.M.X.; ALVES, F.S.F. et al. Aneurisma torácico em um caso associado à linfadenite. **Arq. Bras. Med. Vet. Zootec**.v.65, p.694-698, 2013.
- SANTA ROSA, J.; BERNE, M.E.A.; JOHNSON, E.H. Aneurisma na artéria aorta em caprinos. **Pesquisa Agropecuária Brasileira**, Brasília, DF, v. 24, n. 1, p. 27-29, 1989.
- SANTOS, A.C; PAZINATO, F.M; VIEIRA, O.S et al. Aneurisma na porção distal da veia jugular externa de um cavalo. **Acta Scientiae Veterinariae**. v. 44, n.120, p. 1-5, 2016.
- SOUTO, E.P.F.; LEITE, A. V. L.; FRADE, M.T.S., et al. Morte súbita causada por ruptura de aneurisma em aorta em ruminantes. **Arq. Bras. Med. Vet. Zootec**, Belo Horizonte. v. 69, n. 2, p. 398-404, 2017.

ARTROGRIPOSE ESPORÁDICA EM BOVINO – RELATO DE CASO

SPORADIC ARTHROGRIPOSIS IN CATTLE – CASE REPORT

Ana Luíza Loureiro de Mello

Estudante de Graduação em Medicina Veterinária
Instituto Federal Catarinense (IFC)
Concórdia - SC, Brasil
ana-demello@hotmail.com

Gian Carlo Seganfredo

Mestrando da PGPSA
Instituto Federal Catarinense (IFC)
Concórdia-SC, Brasil
seganfredo_seganfredo@yahoo.com.br

Ricardo Evandro Mendes

Professor, coorientador
Instituto Federal Catarinense (IFC)
Concórdia-SC, Brasil
ricardo.mendes@ifc.edu.br

Teane Milagres Augusto Gomes

Orientador
Instituto Federal Catarinense (IFC)
Concórdia-SC, Brasil
teane.gomes@ifc.edu.br

INTRODUÇÃO

A artrogripose é uma enfermidade congênita caracterizada por rigidez das articulações com deformidade através de flexão e contração persistente ou extensão dos membros. A enfermidade afeta diversas espécies animais, incluindo bovinos e caprinos (BELLI et al., 2007; SCHMIDT e OLIVEIRA, 2004). Os animais geralmente nascem de partos distócicos e frequentemente mortos. Normalmente, apresenta-se de forma bilateral e simétrica, em membros anteriores, sendo que as articulações distais (interfalangeanas, metacarpofalangeanas, carpianas e metatarsofalangeanas) costumam ser mais rígidas do que as proximais (SMITH, 1994). Os músculos apresentam coloração pálida devido a acentuada atrofia e substituição de fibras musculares por tecido adiposo (ANDREWS, 2008). Como diagnóstico diferencial, é importante considerar contratura congênita de tendões flexores, em que apenas tendões e músculos estão envolvidos, levando a deformidades flexurais, sem acometimentos articulares maiores (SMITH, 1994).

A artrogripose pode ser de etiologia hereditária, transmitida por genes recessivos autossômicos através de consanguinidade no rebanho, ou ter causas ambientais, que incluem: infecções durante a gestação por vírus Akabane, vírus da língua azul ou vírus Aino; ingestão de plantas como *Lupinus sericeus*, *Lupinus caudatus*, *Astragalus* sp., *Nicotiana glauca*, sorgo e capim sudão pela matriz prenhe; deficiência de vitamina A ou manganês; administração de drogas como carbendazole e parbendazole (RIET-CORREA et al., 2006); além de hipertermia durante a gestação (SCHMIDT, 2004).

Este trabalho tem como objetivo relatar caso de artrogripose em um bovino macho da raça Jersey e descrever as alterações macroscópicas observadas na necropsia realizada no Laboratório de Patologia Animal do IFC-Campus Concórdia

RELATO DE CASO

Um bovino macho, Jersey, 6 meses, foi encaminhado ao Laboratório de Patologia Animal do IFC-Concórdia, com histórico de ter apresentado diarreia sanguinolenta com cerca de um mês de vida sendo tratado pelo proprietário com 5 mL de Denagard® (fumarato de tiamulina) em uma única aplicação.

Após o ocorrido, o animal começou a apresentar enrijecimento das articulações dos membros anteriores. O mesmo estava sendo mantido em confinamento para engorda, sem acesso a pastagem, porém, com sua dificuldade de locomoção e sem apresentação de melhora clínica, foi eutanasiado e submetido a necropsia.

No exame externo, evidenciou-se baixo estado nutricional além de áreas alopécicas e elevadas de aproximadamente 10 cm de diâmetro na articulação carpo-metacárpica bilateral, com flexão rígida bilateral caracterizando ancilose. Na necropsia, foram observadas depressões e irregularidades da cápsula articular nas articulações intercarvais, metacárpicas, carpo-metacárpicas e antebraquicarpais, multifocais bilaterais, por vezes, com exposição do osso subcondral, caracterizando osteocondrose. Na região carpal do membro torácico esquerdo, havia aumento moderado de volume da articulação e, ao corte, fluiu grande quantidade de líquido translúcido compatível com líquido sinovial associada a estruturas arredondadas a ovas, livres, por vezes aderidas à superfície óssea, de coloração esbranquiçada, firme, medindo entre 1 e 5 mm de diâmetro, compatíveis com osteófitos. Assim, os principais achados de necropsia são sugestivos de artrogripose.

De acordo com o proprietário, nenhum outro animal tinha apresentado estes sinais anteriormente na propriedade, este fora o primeiro caso

RESULTADOS E DISCUSSÃO

O animal passou a desenvolver os sinais clínicos após a administração do medicamento, porém, não há relatos que sugerem que a tiamulina esteja relacionada à condição. O mesmo pode ter nascido com deformidades articulares leves e, com o crescimento, as mesmas se tornaram mais visíveis e severas. Já o baixo estado nutricional sugere que apesar de mantido em confinamento, a dificuldade locomotora do animal não permitia uma alimentação adequada em frequência e quantidade.

Frequentemente, a artrogripose não parece ser uma alteração primária dos ossos ou articulações, mas sim, da inervação nos músculos, caracterizando-se como atrofia muscular em consequência da ausência de neurônios nos cornos ventrais da medula espinhal (RIET-CORREA et al., 2006). Apesar do descrito em trabalhos anteriores, não foram realizados exames histopatológicos para observação de alterações microscópicas neste caso, porém macroscopicamente não foram observadas lesões em plexos braquiais como abscessos que pudessem comprimir e comprometer a inervação muscular.

Bassuino (2012) descreveu a ocorrência de artrogripose em um feto bovino abortado como uma má formação congênita de ocorrência esporádica associada a fatores genéticos não determinados, assim como expõe Macedo et al. (2011) em seu estudo, onde os casos de artrogripose foram esporádicos e em propriedades distintas, não sendo possível atrelar uma possível causa. Há relatos que constata hereditariedade e causas exógenas como causadores da doença (DRUZIANI et al., 2010). Silva et al. (2005) sugerem diferentes etiopatogenias à enfermidade e não identifica comprometimento do sistema nervoso central. O mesmo autor relata que, apesar da mobilidade da articulação se mostrar comprometida, não foram encontrados indícios de processo inflamatório. No presente caso, não foram realizados exames

microscópicos, não sendo possível concluir se havia ou não indícios de inflamação nos locais de lesão.

A doença não é exclusiva da espécie bovina, tendo sido relatada também em caprinos. De acordo com Schmidt e Oliveira (2004), há flexão da articulação carpo-radial simétrica e bilateral com contratura muscular relacionada a hipertermia da matriz durante a gestação, bem como alterações angulares, flexurais e rotacionais nos membros anteriores, principalmente nas articulações cárpicas e metacarpofalangeanas, relacionada ao novo reprodutor inserido no rebanho, condizendo com fator genético (Belli et al., 2007).

Considerando a etiologia, pode-se descartar fatores como infecções virais ou plantas tóxicas não sendo encontradas evidências ou tido relatos de um ou outro na propriedade, além de ambos serem ausentes na região. Entretanto não se pode descartar fatores genéticos relacionados ao reprodutor bem como alterações na alimentação como deficiências minerais ou vitamínicas, ou alterações na temperatura da matriz como hipertermia durante a gestação pois não houve acompanhamento que pudesse sugerir tal fato.

CONSIDERAÇÕES FINAIS

O histórico e o exame clínico do animal, associados às lesões macroscópicas observadas na necropsia do mesmo, sugerem o quadro de artrogripose esporádica em bovino. Apesar de não ser uma doença de difícil diagnóstico, a causa a ser atrelada se torna mais complicada muitas vezes devido à falta de dados na propriedade onde ocorreu, podendo-se associar causas endógenas como fatores genéticos e hipertermias a causas exógenas como deficiências nutricionais.

REFERÊNCIAS

- ANDREWS, A. H. **Medicina Bovina – Doenças e Criação de Bovinos**. 2 ed. São Paulo: Editora Roca, 2008
- BASSUINO, D. M. **Malformações congênitas multissistêmica em um feto bovino abortado**. 2012. Trabalho de Conclusão de Curso (Graduação em Medicina Veterinária) – Universidade Federal do Rio Grande do Sul.
- BELLI, C. B.; MOLINA L. R. P.; NETTO, D. M. Relato de caso de artrogripose em caprino. **Ars Veterinaria**. Jaboticabal, vol. 23, n. 2, p. 67-70, 2007.
- DRUZIANI, J. T.; FAVARETTO L.; NOVASKI E.; et al. Artrogripose, braquignatismo e palatosquise em bovino da raça nelore – Relato de caso. **Revista científica eletrônica de Medicina Veterinária**. Garça, v. 8, n. 15, p. 1-5, 2010.
- MACEDO, J. T. S. A.; LUCENA, R. B.; GIARETTA P. R.; et al. Defeitos congênitos dm bovinos da Região Central do Rio Grande do Sul. **Revista Pesquisa Veterinária Brasileira**. Seropédica, v. 31, n. 4, p. 297-306, 2011.
- RIET-CORREA, F.; SCHILD A. L.; MENDEZ M. D. C. **Doenças de Ruminantes e equinos**. 2ª edição. Volume 1. São Paulo: Varela Editora e Livraria LTDA, 2006
- SCHMIDT, V.; OLIVEIRA, R. T. Artrogripose em caprino: Relato de caso. **Arquivo Brasileiro de Medicina Veterinária e Zootecnia**. Belo Horizonte, v. 56, p. 438-440, 2004.
- SMITH, B. P. **Tratado de medicina interna de grandes animais**. 1ª edição. Volume 2. São Paulo: Editora Manole Ltda, 1994.
- SILVA, L. A. F.; FRANCO L. G.; EURIDES D. et al. Aspectos clínicos, ocorrência e tratamento da artrogripose cárpica congênita em bezerros em uma população de 27300 bovinos (1984-2004). **Acta Scientiae Veterinariae**. Porto Alegre, v. 33, n. 2, p. 131-137, 2005.

**DETECÇÃO MOLECULAR DO HERPESVÍRUS OVINO TIPO 2 EM BOVINOS
COM FEBRE CATARRAL MALIGNA**

**MOLECULAR DETECTION OF TYPE 2 OVINE HERPESVIRUS IN CATTLE
WITH MALIGNA CATARRAL FEVER**

Júlia Mariano Peters Costa

Estudante de Graduação em Medicina Veterinária
Universidade Federal do Pampa (UNIPAMPA)
Uruguaiana-RS, Brasil
julia.peters@hotmail.com

Stela Schaefer

Estudante de Graduação em Medicina Veterinária
Universidade Federal do Pampa (UNIPAMPA)
Uruguaiana-RS, Brasil
stelas3@hotmail.com

José Conrado dos Santos Jardim

Estudante de Doutorado
Universidade Federal do Pampa (UNIPAMPA)
Uruguaiana-RS, Brasil
conrado02@hotmail.com

Paula Fonseca Finger

Estudante de Pós-doutorado
Universidade Federal do Pampa (UNIPAMPA)
Uruguaiana-RS, Brasil
paulaafinger@hotmail.com

Carolina Kist Traesel

Co-orientadora
Universidade Federal do Pampa (UNIPAMPA)
Uruguaiana-RS, Brasil
carolinatraesel@unipampa.edu.br

Mário Celso Sperotto Brum

Orientador
Universidade Federal do Pampa (UNIPAMPA)
Uruguaiana-RS, Brasil
mariobrum@unipampa.edu.br

INTRODUÇÃO

A febre catarral maligna (FCM) é uma doença causada por diversos vírus da subfamília Gammaherpesvirus. Diversos aspectos da infecção ainda não estão completamente elucidados. No Brasil acredita-se que o principal causador da doença em bovinos seja o herpesvírus ovino tipo-2 (OvHV-2), assim sendo denomina-se esta forma como “ovino associada” (O’TOOLE, D; LI, H., 2004).

Os ovinos são considerados reservatórios do vírus, atuando como portadores assintomáticos. A epidemiologia da FCM ainda não foi definida, mas acredita-se que a criação consorciada de ovinos e bovinos, principalmente durante a fase de parição dos ovinos, seja um fator determinante para a transmissão (KLEIBOEKER et al., 2002). A infecção de bovinos produz uma doença linfoproliferativa com lesões sistêmicas, caracterizadas por inflamação aguda em vasos sanguíneos e mucosas. Os principais sinais clínicos observados são febre (40-42°C), dispneia, opacidade da córnea, lacrimejamento excessivo, secreção nasal mucopurulenta e hemorrágica, entre outros (O'TOOLE, D; LI, H, 2004).

O diagnóstico da doença geralmente é clínico, considerando aspectos epidemiológicos e a confirmação é realizada pela histopatologia. Devido à dificuldade em amplificar o agente em cultivo celular, técnicas sorológicas ou de isolamento não são empregadas, optando-se por técnicas moleculares (HEADLEY et al., 2012). Desta forma, o presente trabalho descreve a padronização e detecção molecular por meio da Reação em Cadeia pela Polimerase (PCR) para OvHV-2, a partir de amostras do sistema nervoso central de bovinos provenientes de propriedades do Rio Grande do Sul.

METODOLOGIA

Dois propriedades (#1 e #2) distintas, com bovinos apresentando sinais clínicos compatíveis com febre catarral maligna foram utilizados no presente estudo. Em ambas propriedades, os animais apresentavam opacidade de córnea, secreções oculares e nasais hemorrágicas, hipertermia e sinais neurológicos. Amostras de diversos tecidos foram coletadas e encaminhadas para o diagnóstico no Laboratório de Virologia da Unipampa.

Fragments do sistema nervoso central dos bovinos foram submetidos à extração do DNA total utilizando-se o método de fenol-clorofórmio (GREEN; SAMBROOK, 2012). O DNA extraído (2 µL) foi usado como template na Reação em Cadeia pela Polimerase (PCR) para amplificação do gene ORF75 do OvHV-2, para tanto, foram utilizados os primers 556 (3'- AGTCTGGG-TATATGAATCCAGATGGCTCTC -5') e 755 (5'- AAGATAAGCACCGTTATGCATCTGATAAA -3') descritos por BAXTER et al. (1993). Como controle da extração de DNA, foi realizada a PCR adicional para amplificação do gene housekeeping do gliceraldeído-3-fosfato desidrogenase (GAPDH) de todas as amostras.

Como controle positivo foi utilizada uma amostra proveniente de tecido do sistema nervoso central de um bovino previamente diagnosticado com febre catarral maligna. As condições de amplificação para reação foram: 94°C por 7 min. de desnaturação, 35 ciclos de 94°C por 1 min. (desnaturação), 63°C por 1 min. (anelamento), 72°C por 1 min. (extensão) e extensão final de 72°C por 5 min. Os produtos da PCR foram submetidos à eletroforese em gel de agarose 1,5%, corados e visualizados sob luz ultravioleta.

RESULTADOS E DISCUSSÃO

Em todas as amostras testadas houve amplificação do segmento gênico correspondente ao herpesvírus ovino tipo 2 (OvHV-2). Na propriedade 1 somente um animal foi acometido clinicamente e foram testados o tronco cerebral, esclera, córnea, retina, humor aquoso, rim, medula, vulva e linfonodos. Na propriedade 2 testou-se somente córtex anterior, medula e tálamo de um animal, uma vez que os sinais clínicos foram observados em cinco bovinos. Os resultados demonstram que o vírus possui ampla disseminação nos animais afetados e diversos tecidos podem ser usados para o diagnóstico. Previamente ao teste para detecção do OvHV-2, a extração de DNA foi confirmada pela amplificação do gene GAPDH em todas as amostras extraídas.

A FCM é caracterizada por baixa morbidade, onde poucos animais manifestam os sinais clínicos (O'TOOLE, D; LI, H., 2004). No entanto, a mortalidade é bastante elevada, pois quase a totalidade dos animais que desenvolvem a clínica, acaba evoluindo para óbito (O'TOOLE, D;

LI, H., 2004). Estas características foram observadas nas duas situações, onde na propriedade 1 somente um animal foi afetado e na propriedade 2 cinco animais desenvolveram os sinais clínicos. No Brasil, existem poucos estudos sobre a soroprevalência dos rebanhos, entretanto diversos relatos já foram descritos (ELOI et al., 2017; HEADLEY et al., 2012). No Rio Grande do Sul, Rech et al. (2005) revisaram 15 surtos que ocorreram em 13 municípios das regiões sul, central e leste do estado, no período de 1973 a 2003.

Nos dois casos estudados o sistema de criação era extensivo e havia consórcio entre bovinos e ovinos. O OvHV-2 possui a capacidade de se manter latente no organismo do hospedeiro, podendo ser reativado por fatores imunossupressores como alterações no manejo, parição e desmame (ELOI et al., 2017). A detecção do genoma desse vírus confirma a presença do OvHV-2 como agente causador da infecção e, possivelmente, foi originário de ovinos.

As principais infecções virais do sistema nervoso central de bovinos que cursam com manifestações clínicas são raiva, meningoencefalite necrosante não supurativa, herpesvírus bovino tipo 1 e/ou tipo 5 e febre catarral maligna (RECH et al. 2005). O diagnóstico pode ser realizado pelos achados histopatológicos ou detecção da presença viral. A utilização da técnica de PCR possibilita uma forma rápida, segura e conclusiva de identificar o agente presente em infecções clínicas.

CONSIDERAÇÕES FINAIS

A reação em cadeia da polimerase (PCR) para o herpesvírus ovino tipo 2 se mostrou eficaz para a detecção do agente em amostras clínicas. A padronização desta técnica representa um grande avanço para o diagnóstico molecular em rebanhos bovinos e ovinos da fronteira oeste do Rio Grande do Sul, além de possibilitar o avanço em pesquisas desta importante enfermidade.

REFERÊNCIAS

- BAXTER, S. I. F. et al. PCR detection of the sheep-associated agent of malignant catarrhal fever. **Archives of Virology**, v. 132, n. 1–2, p. 145–159, mar. 1993.
- ELOI, R. S. A. et al. Taxa de infecção pelo herpesvírus ovino tipo 2 (OvHV-2) em rebanhos de ovinos no Distrito Federal. **Pesquisa Veterinária Brasileira**, v. 37, n. 7, p. 657–661, 2017.
- GREEN, M. R., SAMBROOK, J. **Molecular cloning, a laboratory manual**. 4. ed. Cold Spring Harbor: Cold Spring Harbor Laboratory Press, 2012.
- HEADLEY, S. A. et al. Molecular confirmation of ovine herpesvirus 2-induced malignant catarrhal fever lesions in cattle from Rio Grande do Norte, Brazil. **Pesquisa Veterinária Brasileira**, v. 32, n. 12, p. 1213–1218, 2012.
- KLEIBOEKER, S. B. et al. Detection and multigenic characterization of a herpesvirus associated with malignant catarrhal fever in white-tailed deer (*Odocoileus virginianus*) from Missouri. **Journal of Clinical Microbiology**, v. 40, n. 4, p. 1311–1318, 2002.
- LI, H. et al. Shedding of ovine herpesvirus 2 in sheep nasal secretions: The predominant mode for transmission. **Journal of Clinical Microbiology**, v. 42, n. 12, p. 5558–5564, 2004.
- RECH, R. R. et al. Febre catarral maligna em bovinos no Rio Grande do Sul: epidemiologia, sinais clínicos e patologia 1. v. 25, n. 2, p. 97–105, 2005.
- O'TOOLE, D.; LI, H. The Pathology of Malignant Catarrhal Fever, With an Emphasis on Ovine Herpesvirus 2. v. 51, n. 2, p. 437–452, 2014.

IDENTIFICAÇÃO MOLECULAR DO VÍRUS DO ECTIMA CONTAGIOSO EM OVINOS INFECTADOS NATURALMENTE

MOLECULAR IDENTIFICATION OF CONTAGIOUS ECTIMA VIRUS IN NATURALLY INFECTED SHEEP

Alana de Almeida Aurélio

Estudante de Graduação em Medicina Veterinária
Universidade Federal do Pampa (UNIPAMPA)
Uruguaiana-RS, Brasil
alanaaurelio403@gmail.com

Rafaela de Carvalho Machado

Estudante de Graduação em Medicina Veterinária
Universidade Federal do Pampa (UNIPAMPA)
Uruguaiana-RS, Brasil
rafaelamachado_94@hotmail.com

Nicole Vieira Stone

Estudante de Graduação em Medicina Veterinária
Universidade Federal do Pampa (UNIPAMPA)
Uruguaiana-RS, Brasil
nicolevc@hotmail.com

Paulo Fonseca Finger

Estudante de pós - doutorado
Universidade Federal do Pampa (UNIPAMPA)
Uruguaiana-RS, Brasil
paulafinger@unipampa.edu.br

Carolina Kist Traesel

Co-orientadora
Universidade Federal do Pampa (UNIPAMPA)
Uruguaiana-RS, Brasil
carolinatraesel@unipampa.edu.br

Mario Celso Sperotto Brum

Orientador
Universidade Federal do Pampa (UNIPAMPA)
Uruguaiana-RS, Brasil
mariobrum@unipampa.edu.br

INTRODUÇÃO

O ectima contagioso ou ORF é uma enfermidade de distribuição mundial, que acomete principalmente ovinos e caprinos, podendo infectar humanos (FLORES, 2007). A doença é causada pelo vírus do ectima contagioso ou vírus ORF (ORFV), pertencente à família Poxviridae, gênero Parapoxvirus (ICTV, 2019). O ORFV é um vírus envelopado, com 300 nm de diâmetro, e seu genoma é uma molécula DNA linear e fita dupla. O gene B2L codifica a maior proteína do envelope, altamente imunogênica e é utilizada para caracterização molecular (SCHMIDT et al., 2013).

A forma clínica da infecção é caracterizada por lesões vesiculares, pustulares e/ou crostosas, presentes nos lábios, focinho, narinas e, eventualmente, na mucosa oral, úbere e tetos dos animais (SALLES et al., 1992). É uma doença importante para a ovinocultura, pois acarreta perdas econômicas significativas. A morbidade é variável e a mortalidade está associada com infecções secundárias (PANZIERA et al., 2016, SALLES et al., 1992). O vírus apresenta certa resistência às condições ambientais e persiste por longos períodos no ambiente. A transmissão ocorre por contato direto, indireto ou por fômites (FLORES, 2007).

A região da fronteira oeste do Rio Grande do Sul, Brasil, se destaca pela criação de ovinos e os casos de ORF possuem relevância (SCHMIDT et al., 2013). O objetivo do presente trabalho foi detectar a presença do ORFV, por meio do diagnóstico molecular, a partir de amostras biológicas colhidas de ovinos acometidos por surto de ectima contagioso no município de Alegrete, Rio Grande do Sul, Brasil

METODOLOGIA

Obtenção de amostras e extração de DNA

As amostras foram obtidas de ovinos em um surto ocorrido em uma propriedade no município de Alegrete, Rio Grande do Sul. Os animais apresentavam lesões crostosas no lábio inferior e membros anteriores. As crostas foram colhidas de seis animais e encaminhadas para o Laboratório de Virologia da Universidade Federal do Pampa, onde foram armazenadas à -20 °C até serem processadas para extração de DNA.

Foram utilizadas crostas do lábio inferior e membros anteriores para extração do DNA. Um total de 100 mg de cada crosta foi extraído pelo método de fenol-clorofórmio (GREEN; SAMBROOK, 2012) e o produto final ressuspenso em TE (Tampão Tris-EDTA) pH 7,4. Os Ácidos nucleicos (DNA) foram quantificados por NanoVue (GE Healthcare) utilizando 2 microlitros de cada amostra e armazenados a -20 °C.

Reação em Cadeia pela Polimerase (PCR) e sequenciamento de DNA

Para confirmação da presença do ORFV foi realizada a PCR para a detecção e amplificação de uma região do gene B2L. Para isso, foram utilizados os primers específicos PPP1 (5'-GTCGTCCACGATGAGCAGCT-3) e PPP2 (5'-TACGTGGGAAGCGCCTCGCT-3), conforme descrito por INOSHIMA; MOROOKA; SENTSUI (2000). O DNA extraído da vacina ORFV (Rosenbuch, Uruguai) foi utilizado como controle positivo. A reação de amplificação foi realizada em um volume de 25 µl, sendo as condições: desnaturação inicial a 95 °C por 9 min, seguida por 30 ciclos de desnaturação de 94 °C por 1 min., anelamento 55 °C por 1 min. e extensão 72 °C por 1 min. e extensão final de 72 °C por 7 min. Os amplicons obtidos foram submetidos à eletroforese em gel de agarose 1,5%. As reações positivas de PCR foram purificadas com kit comercial (Ludwig Biotec, Alvorada -RS) e enviadas ao sequenciamento de DNA (ACTGene, Alvorada -RS).

RESULTADOS E DISCUSSÃO

As lesões crostosas foram observadas na região do lábio inferior e membros anteriores de seis ovinos, de um lote composto por 103 animais. Somente os ovinos deste lote apresentavam lesões, não sendo observada manifestação clínica em outros animais. A presença do ORFV foi confirmada pela amplificação do segmento de 594 pares de base (pb), referente ao gene da proteína B2L, das amostras testadas e do controle positivo. A confirmação da identidade viral foi realizada pelo sequenciamento do produto de PCR seguido de análise dos nucleotídeos pelo BLAST NCBI (<https://www.ncbi.nlm.nih.gov/genbank>). A análise molecular indicou similaridade de 98% com uma amostra previamente circulante no Uruguai (Acesso Kp728931.1).

O resultado da PCR e sequenciamento confirmaram a suspeita clínica e a presença do ácido nucleico viral nas amostras clínicas. O ORFV causando lesões nos membros em ovinos

é pouco relatado e pode estar associado à presença de lesões prévias, seguida da infecção viral (FLORES, 2007). A análise molecular apresenta relevância e auxilia no entendimento da epidemiologia da infecção. A maior similaridade da amostra amplificada com um vírus previamente identificado no Uruguai, sugere que os vírus circulantes na região podem ter origem em comum. Outros estudos já demonstraram circulação de amostras similares em rebanhos brasileiros e do Uruguai e Argentina (OLIVERO et al., 2018; PERALTA et al., 2015). As regiões sul do Brasil, Uruguai e Argentina fazem fronteira e possuem características de criação de ovinos bastante similares.

CONSIDERAÇÕES FINAIS

O presente estudo demonstrou a presença de DNA do ORFV em animais com suspeita clínica, inclusive com lesões nos membros anteriores. A análise molecular simplificada das amostras indicou maior similaridade com uma amostra uruguaia, sugerindo que vírus semelhantes circulam entre os rebanhos da região. Análises filogenéticas mais aprofundadas e que contenham maior número de amostras devem ser realizadas para melhor entendimento da epidemiologia molecular do ORFV.

REFERÊNCIAS

- FLORES, E. F. *Virologia veterinária. Santa Maria: UFSM*, p. 888, 2007.
- GREEN, M. R.; SAMBROOK, J. **Molecular Cloning: A Laboratory Manual**. Ed. 4. Cold Spring Harbor Laboratory Press. 2012.
- ICTV. **Virus Taxonomy**: 2017 Release, 2017. Disponível em: <<https://talk.ictvonline.org/taxonomy/>>. Acesso em 05 set. 2019.
- INOSHIMA, Y.; MOROOKA, A.; SENTSU, H. Detection and diagnosis of parapoxvirus by the polymerase chain reaction. **Journal of Virological Methods**, v. 84, n. 2, p. 201–208, 2000.
- OLIVERO, N. et al. Genetic diversity of Orf virus isolated from sheep in Uruguay. **Archives of Virology**, v. 163, n. 5, p. 1285–1291, 2018.
- PERALTA, A. et al. Identification and molecular characterization of Orf virus in Argentina. **Virus Genes**, v. 50, n. 3, p. 381–388, 2015.
- PANZIERA, W. et al. Surto de ectima contagioso em ovinos no Rio Grande do Sul. **Pesquisa Veterinária Brasileira**, v. 44, n. 179, p. 1–4, 2016.
- SALLES, M. W. S. et al. Ectima Contagioso (Dermatite Pustular) dos Ovinos **Ciência Rural**, v. 22, n. 3, p. 319–324, 1992.
- SCHMIDT, C. et al. Partial sequence analysis of B2L gene of Brazilian orf viruses from sheep and goats. **Veterinary Microbiology**, v. 162, n. 1, p. 245–253, 2013.

ÁGUA OXIGENADA PODE SER USADA PARA MENSURAR SANGUE OCULTO NAS FEZES DE BOVINOS?

CAN OXYGENED WATER BE USED TO MEASURE HIDDEN BLOOD IN CATTLE FECES?

Eduarda Sacardi

Estudante de Graduação em Medicina Veterinária
Universidade Federal do Pampa (UNIPAMPA)
Uruguaiana-RS, Brasil
Eduardasacardi@hotmail.com

Diogo Bicca

Mestrando
Universidade Federal do Pampa (UNIPAMPA)
Uruguaiana-RS, Brasil
diogofb5@hotmail.com

Andrielli Trentin

Residente do Laboratório de Análises Clínicas
Universidade Federal do Pampa (UNIPAMPA)
Uruguaiana-RS, Brasil
andritrentin@hotmail.com

Mirela Noro

Orientadora
Universidade Federal do Pampa (UNIPAMPA)
Uruguaiana-RS, Brasil
mirelanoro@gmail.com

INTRODUÇÃO

Diversas afecções podem levar a perda de sangue nas fezes de bovinos. Entre elas estão as úlceras de abomaso, vólvulos, diarreias por microorganismos, micotoxinas, entre outros (BRAUN et al, 2019). Diante disso, o diagnóstico precoce da presença de sangue nas fezes, conhecida como sangue oculto, é uma ferramenta útil para auxiliar na prevenção de complicações (HONÓRIO et al, 2010). O diagnóstico de sangue em fezes pode ser feito com testes comerciais contendo peróxido de hidrogênio (H₂O₂, água oxigenada) como reagente principal, o qual reage com a catalase da hemoglobina eritrocitária, liberando oxigênio e água de sua estrutura (JATOBÁ et al, 2008), formando gás. A maioria destes testes usam além do H₂O₂ 10V (3%) outros reagentes específicos, como a benzidina, que conferem uma mudança da coloração em amostras positivas (BRITO, 2017).

Na prática da medicina veterinária o uso do H₂O₂ 10v tem sido empregada sozinha para diagnosticar a presença de sangue oculto em fezes, entretanto não existem trabalhos que validem sua utilidade diagnóstica em fezes de bovinos. Portanto, nosso objetivo foi avaliar a utilidade da H₂O₂ na identificação da presença de sangue em fezes de bovinos.

METODOLOGIA

Utilizaram-se amostras frescas pareadas de sangue e fezes de 3 bovinos adultos hígidos machos. As amostras de fezes foram usadas como controle negativo e as de sangue como

controle positivo. As fezes de cada animal foram diluídas com sangue nas proporções de sangue: fezes: 1:10, 1:50, 1:100. Adicionou-se 2,5 mL dos controles e das diferentes diluições em 5 tubos Falcon graduados de 12 mL, aos quais agregou-se 250 µL de H₂O₂ nas concentrações de 10v (3,03%), 20v (6,06%), 30v (9,09%), 40v (12,12%) e 80v (24,24%). A reação foi observada após 5 minutos da adição da H₂O₂ por um avaliador a cegas que mediu o volume de gás formado no tubo Falcon graduado em centímetros. Os dados foram contrastados pelo teste T de Student com um nível de significância de 95%.

RESULTADOS E DISCUSSÃO

Os resultados da reação do H₂O₂ nas diferentes concentrações com os controles negativo, positivo e fezes diluídas com sangue estão apresentados na tabela 1. Pode-se observar que o controle negativo reagiu com o H₂O₂, com produção de gás proporcional ao aumento da concentração do H₂O₂. A formação de gás em fezes sem sangue poderia dever-se a presença da catalase em amostras de bovinos, oriunda da flora bacteriana presente no trato gastrointestinal desta espécie (RESENDE et al, 2014), o que poderia levar a um falso diagnóstico para sangue oculto em bovinos hígidos.

Por outro lado, a produção de gás no controle positivo (sangue) foi similar à do controle negativo (fezes) para as concentrações de H₂O₂ 10v, 20v e 30v. Somente em concentrações elevadas de H₂O₂ (40v e 80v) a produção de gás foi superior no controle positivo, quando comparada ao controle negativo. Estes resultados demonstram a inconsistência do H₂O₂ nas diferentes concentrações para diagnosticar presença de sangue em fezes diluídas 1:50 e 1:100. Apenas com uso de H₂O₂ de 40v e 80v observou-se uma reação superior ao controle negativo, com valores sobrepostos ao controle positivo, resultado que compromete seu valor diagnóstico, que deveria ter um aumento proporcional de reação com a maior proporção de sangue na amostra.

Tabela 1: Valores médios do acréscimo de espuma nas diluições de fezes: sangue com diferentes volumes de água oxigenada.

Peróxido	Fezes C-	Sangue C+	1:10	1:50	1:100
10V	2,00 ± 0	1,84 ± 0,29	2,17 ± 0,29	2,34 ± 0,29	1,67 ± 0,58
20V	3,50 ± 0	4,00 ± 0,50	5,00 ± 0	4,17 ± 0,29	2,67 ± 0,29
30V	5,00 ± 1,00	6,17 ± 0,29	7,00 ± 0,50	6,00 ± 0,50	4,00 ± 0
40V	5,17 ± 0,76	8,34 ± 0,76	8,50 ± 1,00	4,67 ± 0,58	4,00 ± 0,50
80V	5,50 ± 0,50	12,50 ± 0	9,50 ± 1,80	5,17 ± 0,29	4,67 ± 0,58

CONSIDERAÇÕES FINAIS

O uso do H₂O₂ isolado produz falsos positivo no diagnóstico de sangue oculto em fezes da espécie bovina, motivo pelo qual seu uso isolado não serve como método de diagnóstico.

REFERÊNCIAS

- BRAUN, U.; GERSPACH, C.; NUSS, K., *et al.* Clinical and laboratory findings, treatment and outcome in 145 cows with type-2 abomasal ulcer. **Res Vet Sci**, 124:366–374, 2019.
- BRITO, B.P.G. **Pesquisa de sangue oculto fecal em cães portadores de diabetes mellitus**, 2017. Trabalho de conclusão de curso, FMV, Universidade Federal de Uberlândia.
- HONÓRIO, J.C; TIZZOT, M.R.P. Análise dos métodos na pesquisa de sangue oculto nas fezes. **Caderno das escolas de saúde Unibrasil**, Curitiba, 03:01-11,2010.

JATOBÁ, M.P; CANDELARIA, P.A.P; KLUG, W.A. *et al.* Pesquisa de Sangue Oculto nas Fezes e Achados Colonoscópicos em 60 Pacientes. **Rev. Bras. Coloproct**, 28(4), p. 425-430, 2008.

RESENDE, J.A., et al. Prevalence and persistence of potentially pathogenic and antibiotic resistant bacteria during anaerobic digestion treatment of cattle manure. **Biores Tech**, 153: 284–291, 2014.

**PRINCIPAIS DOENÇAS DIAGNOSTICADAS EM BOVINOS ABATIDOS SOB
REGIME DE INSPEÇÃO FEDERAL NO PERÍODO DE JANEIRO A JUNHO DE
2019 NO MUNICÍPIO DE ALEGRETE – RS**

**MAIN DIAGNOSTIC DISEASES IN CATTLE SLAUGHTERED UNDER THE
FEDERAL INSPECTION REGIME FROM JANUARY TO JUNE 2019 IN THE
MUNICIPALITY OF ALEGRETE - RS**

Vinicius Mazui Costa

Estudante de Graduação em Medicina Veterinária
Centro Universitário da Região da Campanha (URCAMP)
Alegrete-RS, Brasil
viniciusmazui87@gmail.com

Ana Paula Pozzebon Perez

Estudante de Graduação em Medicina Veterinária
Centro Universitário da Região da Campanha (URCAMP)
Alegrete-RS, Brasil
paulinhapozzebon@hotmail.com

Amanda da Rosa Rosado

Medica Veterinária
Alegrete-RS, Brasil
amandarrosado@outlook.com

Adriana Lucke Stigger

Coorientadora
Centro Universitário da Região da Campanha (URCAMP)
Alegrete-RS, Brasil
adrianastigger@urcamp.edu.br

Sérgio Farias Vargas

Orientador
Centro Universitário da Região da Campanha (URCAMP)
Alegrete-RS, Brasil
sergiovargas@urcamp.edu.br

INTRODUÇÃO

Diversas doenças causam sérios prejuízos na produção pecuária acarretando inúmeras perdas tanto para o produtor rural como para cadeia frigorífica (BERENGUER, 2006). Os abatedouros frigoríficos são importantes fontes de detecção de doenças em animais de produção através da inspeção ante-mortem e post-mortem (MAXIE & MILLER 2016).

A inspeção evita que doenças sejam transmitidas ao homem pelo consumo de carne e derivados. Ela é feita partir do exame macroscópico de carcaças de bovinos destinados para o consumo, visando a obtenção de diagnósticos de patologias que impliquem na sanidade desse produto, seja parcial ou total das carcaças (LIMA et al., 2007).

As principais patologias diagnosticadas em frigoríficos no estado do Rio Grande do Norte foram de enfisema pulmonar (66,7 %), cálculo biliar (56,25 %) e abscessos hepáticos (31,25 %) (LIMA et al., 2007). Em outro estudo, em um frigorífico no estado de Minas Gerais

se observou que os principais sistemas acometidos foram o sistema respiratório (17,7 %), hepático (12,36 %) e cardíaco (2,71 %) (SILVA,2013).

Entretanto, os dados referentes as principais doenças ocorridas em frigoríficos na região de Alegrete-RS, sendo estes animais de diversas regiões do estado. Este trabalho teve por objetivo descrever as principais doenças ocorridas em bovinos abatidos sob o regime de inspeção federal, no primeiro semestre de 2019 no município de Alegrete - RS

METODOLOGIA

Utilizou-se o relatório das principais doenças em bovinos abatidos sob regime de Inspeção Federal no município de Alegrete. Os dados foram adquiridos com os Serviço de Inspeção Federal SIF/2007. Foram examinados 47.134 animais de janeiro a junho de 2019 para posterior listagem das principais doenças acometidas. Estes dados foram primeiramente tabulados em gráficos do programa Numbers, e posteriormente realizados os cálculos do número total das doenças do primeiro semestre de 2019.

RESULTADOS E DISCUSSÃO

Foram diagnosticados 23.322 carcaças infestada por pelo menos uma patologia, resultando em 49,48% infectados de um total de 47135 animais no ano de 2019 de janeiro a junho. A doença que obteve maior prevalência foi a Fasciolose com 73%, seguida por Hidatidose com 19%, Cisticercose Calcificada com 5% e Actinobacilose com 3% (Figura 1).

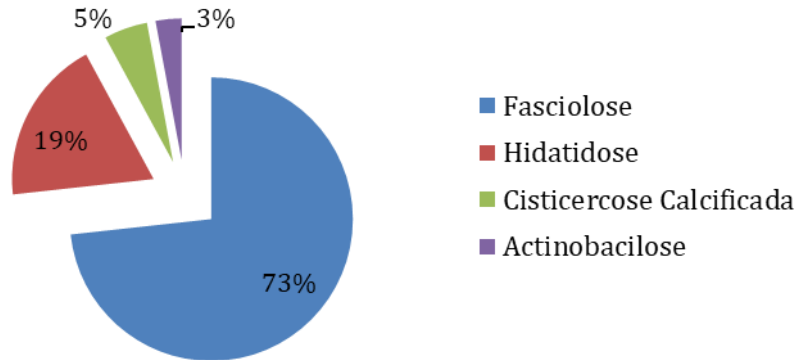
A fasciolose apresenta-se com grande frequência no estado do Rio Grande do Sul pela sua topografia e hidrografia, com áreas de banhados e pastagens alagadiças, que contribuem na disseminação e manutenção do parasito o ano todo (MATTOS et al.,1997) O levantamento no Estado do Rio Grande do Sul, dos anos de 1993 a 1997, demonstrou prevalência geral de 13,2% de fígados condenados por fasciolose em matadouros e frigoríficos. (MULLER et al., 1999). Concordando com o que foi descrito anteriormente representando nos animais abatidos no município de Alegrete, a patologia de maior acometimento.

Outra patologia também diagnosticada, foi a hidatidose, sendo esta uma zoonose de grande significado representando 19% dos animais acometidos conforme a Figura 1. Esta enfermidade acarreta danos à saúde pública e perdas econômicas em diversas regiões do mundo, principalmente em zonas de pecuária. (ALMEIDA et al., 2008). A maior prevalência é em áreas rurais e está relacionada com a presença de cães, pois a alimentação desses animais com vísceras cruas, contendo o cisto hidático possibilita a disseminação da doença (SILVA, 2013). Em um estudo realizado no Estado do Rio de Janeiro, foi encontrada, uma taxa de condenação de fígados por hidatidose de 1,8% (MELLO, 2000). Provavelmente a maior prevalência encontrada no presente trabalho seja devido ao hábito de produtores da região em fornecer vísceras cruas aos cães.

A Cisticercose é uma das patologias mais diagnosticadas em frigoríficos (FUKUDA et al., 2003), porém neste estudo não apresentou o maior número de casos entre as enfermidades, contradizendo o que foi descrito por Fukuda, 2013, que encontrou 78,11% de ocorrência de cisticercose em abatedouros.

Foi possível encontrar também casos de Actinobacilose, representando 3% dos casos. Esta doença ocorre em todo mundo de forma esporádica, acomete geralmente os bovinos levando a lesões na língua e tecidos moles da boca (RIET-CORREA et al., 2007). A utilização de restevas de arroz para bovinos da região pode ter contribuído para a ocorrência da doença, uma vez que a presença de alimentação grosseira (presente nas restevas de arroz) pode abrir uma porta de entrada para os agentes.

Figura 1. Principais doenças encontradas em bovinos abatidos de janeiro a junho de 2019 no município de Alegrete- RS



CONSIDERAÇÕES FINAIS

Através dos dados obtidos durante o período de janeiro a junho de 2019, as patologias de maior acometimento nos animais abatidos foram respectivamente: fasciolose, hidatidose, cisticercose calcificada e actinobacilose. Estes dados fornecem informações para planos de controle e prevenção de tais enfermidades.

REFERÊNCIAS

- ALMEIDA, F., SPIGOLON Z., NEGRÃO, A.J. & NEVES, M.F. **Echinococcus granulosus**. Revista Científica Eletrônica de Medicina Veterinária. Ano VI:6; 2008.
- BERENQUER, J.G. **Manual de Parasitologia: morfologia e biologia dos parasitos de interesse sanitário**. Trad. Hilda Beatriz Dmitruk. Chapecó: Argos, 2006. 602 p.
- FUKUDA, R.T., et al. Fundamentos de Higiene e Inspeção de Carnes. UNESP, 2003.
- LIMA M.F.C., SUASSUNA A.C.D., AHID S.M.M., FILGUEIRA K.D. **Análise das alterações anatomopatológicas durante a inspeção post mortem em bovinos no abatedouro Frigorífico Industrial de Mossoró, Rio Grande do Norte**. Ciência Animal, Fortaleza, v.17, n.2, p.113-116, 2007.
- MATTOS M J T de, UENO H, GONÇALVES P C, ALMEIDA J E M de. **Ocorrência estacional e bioecologia de Lymnaea columella Say, 1817 em habitat natural no Rio Grande do Sul**. Revista Brasileira de Medicina Veterinária,; 19: 248-52. 1997
- MAXIE M.G. & MILLER M.A.. **Introduction to the diagnostic process, p.1-15. In: Maxie M.G. (Ed.), Jubb, Kennedy, and Palmer's Pathology of Domestic Animals**. Vol. 1. 6th ed. Elsevier, St. Louis. 2016
- MELLO, F.A.M. Ocorrência de condenações de órgãos comestíveis de bovinos em estabelecimentos de abate sob diferentes regimes de inspeção no Estado do Rio de Janeiro. 53f. Trabalho de Conclusão de Curso. (Graduação em Medicina Veterinária) - Universidade do Grande Rio. 2000
- MULLER G, BERNE M E A, RAFFI L L , et al. **Influência da temperatura na longevidade de metacercárias de Fasciola hepatica**. Revista Brasileira de Agrociência,; 5(2): 164-5,1999
- RIET-CORREA F.,SCHILD A.L., LEMOS R.A.A. & BORGES J.R.J. (Eds), **Doenças de Ruminantes e Equídeos**. Vol.1. 3ª ed. Pallotti, Santa Maria, RS. 722p. 2007
- SILVA M C . A, MENDONÇA G. A, SOARES D. B , BUENO P. R. **Alterações Anatomopatológicas identificadas na inspeção Post Mortem em bovinos no abaterouro Frigorífico no município de Uberlândia –MG**.



ANÁLISE MICROBIOLÓGICA DE CARNES MOÍDAS BOVINA COMERCIALIZADAS EM URUGUAIANA – RS

MICROBIOLOGICAL ANALYSIS OF BOVINE MILLED MEAT COMMERCIALIZED IN URUGUAIANA – RS

Raíssa Gasparetto

Estudante de Graduação em Medicina Veterinária
Universidade Federal do Pampa (UNIPAMPA)
Uruguaiana-RS, Brasil
raissa.gasparetto@gmail.com

Maria Eduarda de Moraes Guerra

Estudante de Graduação em Medicina Veterinária
Universidade Federal do Pampa (UNIPAMPA)
Uruguaiana-RS, Brasil
eduardamoraesguerra@gmail.com

Matheus Beltrame Padilha

Estudante de Graduação em Medicina Veterinária
Universidade Federal do Pampa (UNIPAMPA)
Uruguaiana-RS, Brasil
matheus.bpadilha@hotmail.com

Juliano Gonçalves Pereira

Coorientador
Universidade Estadual Paulista “Júlio de Mesquita Filho”
Botucatu-SP, Brasil
juliano.pereira@unesp.br

Vanessa Mendonça Soares

Estudante de pós-doutorado em Ciência Animal
Universidade Federal do Pampa (UNIPAMPA)
Uruguaiana-RS, Brasil
vanessamsoares@gmail.com

Carolina Kist Traesel

Orientadora
Universidade Federal do Pampa (UNIPAMPA)
Uruguaiana-RS, Brasil
carolinatraesel@unipampa.edu.br

INTRODUÇÃO

A presença de vírus e bactérias como contaminantes em alimentos é algo muito comum, sendo que diversos são causadores de doenças (BRASIL, 2016). A contaminação de alimentos por vírus entéricos é considerada fecal oral (WHITE, 2016). O rotavírus (RV-A) e adenovírus (AdV) são considerados importantes problemas de saúde pública (CVE, 2001). Esses vírus são responsáveis por diversos problemas relacionados à saúde, como gastroenterites (OLIVEIRA E LINHARES, 1999). Assim como a *Listeria monocytogenes*, importante bactéria em forma de bacilo do grupo Gram positivo, que pode contaminar produtos na cadeia produtiva de carne

bovina (CVE, 2013). O objetivo deste estudo foi analisar a presença de *L. monocytogenes*, RV-A e AdV em carnes moídas bovinas comercializadas em Uruguaiana- RS.

METODOLOGIA

As amostras de carne moída bovina foram coletadas de março a abril de 2018, em 15 estabelecimentos comerciais localizados na cidade de Uruguaiana. Foram coletadas 53 amostras de carne moída. Após a coleta, as amostras foram encaminhadas resfriadas para o laboratório de Inspeção de Produtos de Origem Animal da Universidade Federal do Pampa.

Para a análise de presença de *L. monocytogenes* foi utilizada a metodologia de Pagotto et al. (2001). As amostras foram pesadas (25g cada), alocadas em sacos plásticos estéreis, aos quais foi adicionado 225mL de caldo de enriquecimento para *Listeria* (LEB), e incubadas à $30 \pm 1^\circ\text{C}$, por 48h. Após, uma alíquota de 0,1mL do caldo LEB foi passada para um tubo com 10mL de caldo Fraser e incubado à $35 \pm 1^\circ\text{C}$, por 48h. Em seguida, foi realizada a semeadura em placas de ágar Palcam e ágar Oxford, incubadas à $35 \pm 1^\circ\text{C}$, de 24 a 48h. As colônias que apresentavam características macroscópicas compatíveis com *Listeria* spp. foram semeadas em ágar soja tripticase com 0,6% de extrato de levedura (TSAYE) e incubadas à $30 \pm 1^\circ\text{C}$, de 24 a 48 h, para verificação de pureza. Os isolados purificados foram submetidos a provas de produção de catalase, produção de xilose, ramnose e manitol, produção de β - hemólise e motilidade. Os resultados foram expressos em ausência ou presença de *L. monocytogenes*.

Para a análise dos vírus RV-A e AdV, aproximadamente 1 g das amostras foram misturadas com 1,5 mL de meio mínimo essencial (MEM) de cultivo celular, estas foram centrifugadas a 12.000 rpm por 5 min para separação do sobrenadante, o qual foi utilizado para extração de DNA por kit comercial e de RNA por método de TRIzol®, a síntese do cDNA foi realizada em sequência. A detecção da possível presença de genoma dos vírus foi realizada através da técnica de reação em cadeia da polimerase (PCR), os produtos foram, por fim, sequenciados para confirmação das espécies virais.

RESULTADOS E DISCUSSÃO

Das 53 amostras de carne moída bovina coletadas, 12 (22,64%) foram positivas para os microrganismos ou seu material genético avaliado. Mantilla et al. (2007) descreveram que a contaminação de carne moída é muito fácil de ocorrer, devido à alta superfície de contato e à manipulação constante. Em quatro amostras (7,54%) havia presença de *L. monocytogenes*, duas das amostras provinham do mesmo estabelecimento. Houve a presença de genoma de RV-A em quatro amostras (7,54%). Rodrigues et al. (2004) descreveram que a contaminação por rotavírus em alimentos é proveniente de manipulação incorreta, sendo um risco à saúde pois a presença de rotavírus não altera as características organolépticas dos alimentos. Somente em uma amostra (1,88%) foi encontrado a genoma de AdV. De acordo com Dive (2016), a infecção pelo adenovírus se dá pelos alimentos contaminados, podendo causar gastroenterites. Em estudos recentes, a presença de *L. monocytogenes* e RV foi detectada em produtos de origem animal provenientes da Argentina e Uruguai, indicando ser um grande risco de introdução de patógenos alimentares em Uruguaiana (RS, Brasil), devido à sua localização e ao comportamento de importação ilegal destes produtos na fronteira destes países (PEREIRA et al., 2017; 2018a; 2018b). A hipótese para a presença de contaminantes nas amostras é pela manipulação incorreta dos alimentos pelos estabelecimentos, sendo que a carne moída é altamente suscetível à contaminação devido à alta manipulação do alimento (MANTILLA et al., 2007).

CONSIDERAÇÕES FINAIS

Foram encontradas carnes moídas bovinas contaminadas com *L. monocytogenes*, RV-A e AdV. Com isso, ressalta-se a importância da correta higiene e manuseio da carne moída bovina e revela-se um déficit na vigilância sanitária dos estabelecimentos.

REFERÊNCIAS

- BRASIL, Ministério da Saúde, Unidade de Vigilância das Doenças de Transmissão Hídrica e Alimentar. 2016. Surtos de Doenças Transmitidas por Alimentos no Brasil. Acesso em 01 de setembro de 2019. Disponível em <<http://portalarquivos.saude.gov.br/images/pdf/2016/junho/08/ Apresenta---o-Surtos-DTA-2016.pdf>>.
- Governo do Estado de Santa Catarina, Secretária de Estado da Saúde de Santa Catarina, Superintendência de Vigilância em Saúde, Diretoria de Vigilância Epidemiológica. Doenças Exantemáticas Febris. DIVE, Santa Catarina, 2016. Acesso em 02 de setembro de 2019. Disponível em <<http://www.dive.sc.gov.br/conteudos/publicacoes/Exantemas-Miolo-Visualizacao.pdf>>
- MANTILLA, S.P.S. et al. Ocorrência de *Listeria* spp. em amostras de carne bovina moída comercializadas no município de Niterói, RJ, Brasil. **Ciência e Agrotecnologia**. Lavras, v. 31, n. 4, p. 1225-1230, 2007. DOI <<http://dx.doi.org/10.1590/S1413-70542007000400042>>.
- OLIVEIRA, C.S.; LINHARES, A.C. Rotavírus: aspectos clínicos e prevenção. **Jornal de Pediatria**. Rio de Janeiro, 75, Supl. 1, 91-102, 1999.
- PAGOTTO, F. HÉRBET, K. & FARBER, J. Isolation of *Listeria monocytogenes* and others *Listeria* spp from foods and environmental samples. In: **Compendium of Analytical Methods**. MFHPB-30, 2001.
- PEREIRA, J.G. et al. Hepatitis A Virus, Hepatitis E Virus, and Rotavirus in Foods of Animal Origin Traded at the Borders of Brazil, Argentina, and Uruguay. **Food and Environmental Virology**, V.10, issue 4, p. 365-372, 2018a.
- PEREIRA, J.G. et al. Foods introduced into Brazil through the border with Argentina and Uruguay: Pathogen detection and evaluation of hygienic-sanitary quality. *International Journal of Microbiology*, v.283, p. 22-27, 2018b. DOI <10.1016/j.ijfoodmicro.2018.06.013>.
- PEREIRA, J.G. SOARES, V.M. SANTOS, E.A.R. TADIELO, L.E. PELLEGRINI, D.C.P. DUVAL, E.H. SILVA, W.P. Profile of the Illegal Import of Products of Animal Origin to Brazilian Cities at the Border with Argentina and Uruguay. **Journal of Food Protection**, v. 80, n. 10, p. 1605-1612, 2017. DOI <10.4315/0362-028X.JFP-17-123>
- Secretária de Saúde do Estado de São Paulo, Centro de Vigilância Epidemiológica, Divisão de Doenças de Transmissão Hídrica e Alimentar. *Listeria monocytogenes*, Informe Net – DTA, São Paulo, 2013. Acesso em 01 de setembro de 2019. Disponível em <http://www.saude.sp.gov.br/resources/cve-centro-de-vigilancia-epidemiologica/areas-de-vigilancia/doencas-transmitidas-por-agua-e-alimentos/doc/bacterias/2013listeria_monocytogenes.pdf>
- Secretária de Saúde do Estado de São Paulo, Centro de Vigilância Epidemiológica, Divisão de Doenças de Transmissão Hídrica e Alimentar. Hepatite E. Informe Net – DTA, São Paulo, 2001. Acesso em 01 de setembro de 2019. Disponível em <<http://www.saude.sp.gov.br/resources/cve-centro-de-vigilancia-epidemiologica/areas-de-vigilancia/doencas-transmitidas-por-agua-e-alimentos/doc/virus/hepatitee.pdf>>
- WHITE, P. A., Netzler, N. E., & Hansman, G. S. (2016). **Foodborne viral pathogens**. Boca Raton: CRC Press.

ESTRATÉGIAS DE ALOJAMENTO NO DESALEITAMENTO ABRUPTO DE BEZERRAS LEITEIRAS

ACCOMMODATION STRATEGIES IN THE ABRUPT DEALING OF MILK CALVES

Andressa Bahu de Matos

Estudante de Graduação em Medicina Veterinária
Universidade Federal do Pampa (UNIPAMPA)
Uruguaiana-RS, Brasil
adressabahu12@gmail.com

Anna Vitoria Horbe

Estudante de Graduação em Medicina Veterinária
Universidade Federal do Pampa (UNIPAMPA)
Uruguaiana-RS, Brasil
annvithorbe@gmail.com

Gabriela Maidana Valença

Estudante de Graduação em Medicina Veterinária
Universidade Federal do Pampa (UNIPAMPA)
Uruguaiana-RS, Brasil

Deise Dalazen Castagnara

Orientadora
Universidade Federal do Pampa (UNIPAMPA)
Uruguaiana-RS, Brasil
deisecastagnara@gmail.com

INTRODUÇÃO

A criação de bezerras até tornarem-se novilhas e destas até a idade que entram em lactação compreende, dentro do sistema de produção de leite, a fase de cria e recria, respectivamente, onde o progresso genético do rebanho está fortemente correlacionado com estas categorias (GUERRA et al., 2010).

O período de desaleitamento compreende a fase da vida em que a bezerra sofre uma mudança no trato gastrointestinal em função da passagem gradativa da alimentação líquida para a sólida. Nesta etapa o animal deixa de ser um ruminante não funcional e passa a ser um ruminante funcional, fator altamente estressante pelas mudanças no ambiente e na alimentação (MALAFAIA et al., 2011). Soma-se a isto o fato de que o estresse ao desaleitamento é potencializado quando outras práticas de manejo são executadas ao mesmo tempo, como descorna, mudanças na instalação e no tipo de dieta. Surge então, a necessidade de explorar sistemas e métodos que reduzam o sofrimento dos animais durante esta etapa e que auxiliem no desenvolvimento do animal.

Objetivou-se avaliar o comportamento de bezerras leiteiras submetidas à duas estratégias de alojamento durante a fase de desaleitamento.

METODOLOGIA

O presente estudo foi desenvolvido no Tambo de Leite da Universidade Federal do Pampa (UNIPAMPA), em Uruguaiana-RS. As bezerras são oriundas da Estância São Miguel, a qual são recebidas na UNIPAMPA após a ingestão do colostro e permanecem até a fase de

pós desaleitamento. Durante este período as bezerras são alojadas individualmente, em casinhas fixas. A alimentação é a base de leite (6L diários), fornecidos em duas refeições diárias, além de volumoso na forma de feno de alfafa e concentrado comercial peletizado o qual era iniciado com 100g por animal aos 5 dias de vida, e quando não tinha sobras era elevada esta quantidade em 5%.

Para o desenvolvimento do estudo foram utilizadas bezerras que atendiam os critérios de desaleitamento de ganho de peso adequado (dobrar o peso do nascimento) durante o período de aleitamento e consumo de concentrado equivalente a 1% do peso vivo (PV). O desaleitamento foi realizado de forma abrupta, assemelhando-se ao manejo comumente adotado em propriedades leiteiras.

O delineamento experimental adotado foi em blocos casualizado com dois tratamentos e seis repetições. Os tratamentos consistiram em diferentes ambientes de alojamento das bezerras no primeiro dia pré e dois dias pós desaleitamento. Um dos tratamentos compreendeu o alojamento das bezerras em casinhas, as mesmas às quais já estavam adaptadas, onde já estavam submetidas a este manejo por no mínimo 60 dias. A outra forma realizou-se a transferência das bezerras para piquete com disponibilidade de sombra, comedouro, bebedouro e pastagem.

Em ambos os sistemas, a metodologia de enriquecimento ambiental foi utilizando pneus e garrafas pet com material sólido (pedras) dentro com a finalidade de fazer barulho. As garrafas pet, no desaleitamento à pasto, eram amarradas nas cercas de forma a ficarem soltas para manipulação dos animais e os pneus eram amarrados em uma plataforma de madeira livre no campo, também possibilitando uma maior interação das bezerras. No desmame em alojamentos individuais, estes brinquedos eram amarrados na mesma, mas sempre possibilitando a interação dos animais. Vale ressaltar que no desaleitamento a pasto as bezerras tinham a oportunidade de socializar entre elas.

Como critério de avaliação comportamental foi utilizada uma tabela elaborada no Excel com os principais comportamentos padrões das bezerras que permitiam a visualização do modo como elas interagiam com o ambiente em tempos de 5 em 5 minutos, com início às 9:00 horas da manhã até às 12:00, reiniciando as 13:30 e finalizando as 17:30. Isto se repetiu por 3 dias, totalizando um período de 21 horas de avaliação, sendo elas geradas em 3 etapas. Na etapa 1 (Primeiro dia), as bezerras eram avaliadas ainda em aleitamento, ou seja, recebendo o leite. Na etapa 2 (Segundo dia) o aleitamento já não era mais feito, assim como na etapa 3. Após a coleta os dados foram tabulados em Excel estimando-se o tempo total dedicado a cada comportamento, tanto para atividades recreativas (Brincar com objetos do enriquecimento ambiental), quanto comportamento animal natural (Deitar, beber água, ruminar, etc.), sendo os mesmos expressos em minutos.

RESULTADOS E DISCUSSÃO

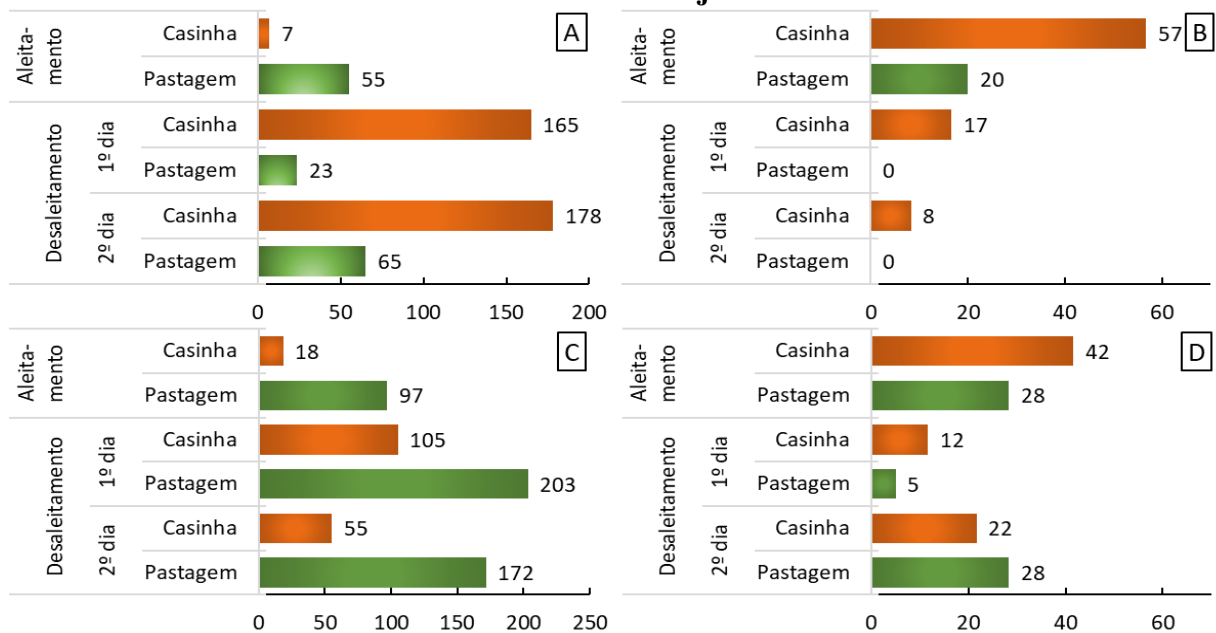
O alojamento das bezerras em piquete com pastagem ocasionou maior vocalização no dia pré-desaleitamento, porém, uma redução em 150 minutos na vocalização no pós desaleitamento (Fig. 1A). A vocalização observada no pré desaleitamento deve-se à troca de ambiente, e compreendeu aproximadamente 50 minutos, correspondendo à um terço do tempo de vocalização observado nas bezerras alojadas em casinhas no pós desaleitamento. A menor vocalização expressa no pós desaleitamento observada nas bezerras alojadas em piquetes com pastagem indicam menor presença de estresse nessa fase crítica da vida das bezerras. Por tratarem-se de animais ruminantes, a pastagem presente nos piquetes assim como as interações e estabelecimento de relações sociais entre o grupo ao qual foi inserida atuam na bezerra como enriquecimento ambiental.

As bezerras alojadas em piquetes passaram 37 minutos à menos do período de avaliação realizando o comportamento de mamada em objetos (Fig.1B). Após o desaleitamento, mesmo

estando sob alojamento coletivo com a formação de grupos, as alojadas em piquetes não realizaram mamadas em objetos e tampouco mamada cruzada entre as próprias bezerras (Fig.1B). No entanto, as alojadas em casinhas mantiveram o comportamento que tornou-se menos expressivo com o decorrer dos dias de avaliação.

As bezerras alojadas em piquete passaram mais tempo realizando consumo de volumoso (Fig. 1C) e menos tempo consumindo concentrado (Fig. 1D), entretanto, sem redução na quantidade de concentrado consumido.

Figura 1- Comportamentos (expressos em minutos) de vocalização (A), mamadas em objetos (B), consumo de pastagem ou feno (C) e consumo de concentrado (D) em bezerras leiteiras durante o manejo de desaleitamento.



CONSIDERAÇÕES FINAIS

Sabendo que as bezerras representam o futuro do sistema, pois são a garantia de reposição e de continuidade do rebanho junto a estratégias de melhoramento genético do mesmo. E também, que o desmame é um período considerado crítico na criação, pois existe uma alta alteração no manejo, submetendo-as a um nível de estresse elevado e assim, aumentando a incidência de doenças e diminuindo o desempenho dos animais. Por isso, os cuidados durante toda a fase de desaleitamento são fundamentais para se alcançar o máximo desenvolvimento desses animais, reduzir o estresse e obter o melhor retorno para o produtor.

REFERÊNCIAS

GUERRA, M.G. et al. Custo operacional total na cria e recria de bovinos leiteiros. **Revista verde de agroecologia e desenvolvimento sustentável**, v. 5, 2010.

MALAFAIA, P. et al. Distúrbios comportamentais em ruminantes não associados a doenças: origem, significado e importância. **Pesquisa Veterinária Brasileira**, v. 31, n.9, p. 781-790, 2011.

**CRENÇAS LIMITANTES EM BEZERRAS DA RAÇA HOLANDESA SUBMETIDAS
A ALOJAMENTO INDIVIDUAL**

**LIMITING BELIEFS IN HOLSTEIN RACE CALVES SUBMITTED FOR
INDIVIDUAL ACCOMMODATION**

Andressa Bahu de Matos

Estudante de Graduação em Medicina Veterinária
Universidade Federal do Pampa (UNIPAMPA)
Uruguaiana-RS, Brasil
adressabahu12@gmail.com

Luiza Vandrielli Goulart Unamuzaga

Estudante de Curso Técnico
Colégio Agrícola Municipal “Dr. Luiz Martins Bastos”
Uruguaiana-RS, Brasil

Leticia Lopes Vargas

Estudante de Curso Técnico
Colégio Agrícola Municipal “Dr. Luiz Martins Bastos”
Uruguaiana-RS, Brasil

Natieli de Melo de Oliveira

Estudante de Curso Técnico
Colégio Agrícola Municipal “Dr. Luiz Martins Bastos”
Uruguaiana-RS, Brasil

Deise Dalazen Castagnara

Orientadora
Universidade Federal do Pampa (UNIPAMPA)
Uruguaiana-RS, Brasil
deisecastagnara@gmail.com

INTRODUÇÃO

Com os avanços na pecuária no âmbito de genética, nutrição e manejo, tendo como objetivo aumentar a produtividade, está sendo desenvolvida cada vez mais a criação de forma intensiva. Esta proporciona grandes ganhos econômicos, porém ao mesmo tempo, acresce os problemas quanto ao bem-estar animal.

Com finalidade de aumentar a produtividade associada ao bem-estar animal, precisamos conhecer o comportamento animal, dita como Etologia. O que os produtores mais almejam é o trinômio bem-estar – produtividade – rentabilidade. Hoje, pesquisas comprovam que o alcance dessa meta pode ser possível quando se emprega conhecimentos da Etologia Animal (RUSSI et al., 2011).

Os bovinos são animais que gostam de rotina e que, ao que tudo indica têm boa memória. São capazes de discriminar as pessoas envolvidas nas interações, apresentando reações específicas a cada uma delas em função do tipo de experiência vivida (DA COSTA et al., 2002). O aprendizado associativo, é o qual os animais estabelecem ligações entre determinadas situações e sensações. Se as sensações forem negativas eles procuram evitar as situações associadas a elas, já no caso delas serem positivas, o manejo pode ser facilitado (DA COSTA,

2000). Este comportamento se assemelha as crenças limitantes, oriunda da psicologia humana, onde nada mais é que resultados de interpretações negativas das experiências que vivemos.

O alojamento individualizado na recria de bezerras leiteiras apresenta vantagens como a diminuição de transmissão de doenças entre as bezerras, o acompanhamento clínico individual de cada animal, observação de qualquer problema de saúde, além de não existir competição entre os mesmos. Por outro lado, há menor movimentação e menor socialização dos animais, o que pode afetar o comportamento do animal no futuro. (COELHO, 2014).

Bovinos leiteiros tem seu comportamento bastante alterado em função do seu estado motivacional (GOMA et al., 2019). Este por sua vez, é determinado a partir de experiências anteriores vividas pelo animal e que alteram os comportamentos inatos e conduzem o animal a expressar os comportamentos aprendidos (BROOM e FRASER, 2010).

O estudo visa avaliar a presença do comportamento e aplicação de crenças limitantes em bezerras da raça holandesa, submetidas a instalações individuais durante a fase de cria e identificar os fatores que justifiquem esta conduta.

METODOLOGIA

O presente estudo foi desenvolvido no Tambo de leite da Universidade Federal do Pampa (UNIPAMPA), em Uruguaiana-RS. Para tal, foi observado o comportamento de oito bezerras, com idade distintas, sendo em média de 25 a 60 dias de vida.

As bezerras eram mantidas em alojamentos individuais de madeira, com cama de casca de arroz. As mesmas eram alocadas nos alojamentos por cordas com aproximadamente dois metros, contidas pelo pescoço com uso de coleiras e, então, tornava-se ausente a ocorrência de interação social entre grupos de bezerras. Esta limitação imposta é tradicional em alojamentos e contenção de bezerras leiteiras.

Durante esta etapa, os animais recebiam em média 4 litros de leite por dia, divididos em duas vezes, através do aleitamento com balde. Também era fornecido concentrado comercial, feno e água a vontade.

Afim de estimar as crenças limitantes das bezerras, de acordo com experiências já obtidas nas instalações a qual foram submetidas, foram feitas sessões de vídeo de diferentes ângulos, onde enquadrava todas as bezerras ao mesmo tempo. Como o objetivo era avaliar o comportamento em que foi expressado uma única vez, ou seja a percepção que está solta após determinado período presa, foi feita apenas uma avaliação de vídeo neste lote de animais. Então posteriormente realizou-se a soltura das cordas onde as mesmas se mantinham presas ao alojamento, deixando-as apenas com a coleira.

O intuito seria avaliar o período (Em minutos) em que os animais se mantiveram no mesmo local, sem a percepção que estavam soltas, a reação comportamental após a percepção e o tempo de retorno ao local de início, comparando estes fatores à idade das bezerras e tempo que as mesmas foram submetidas a este tipo de alojamento.

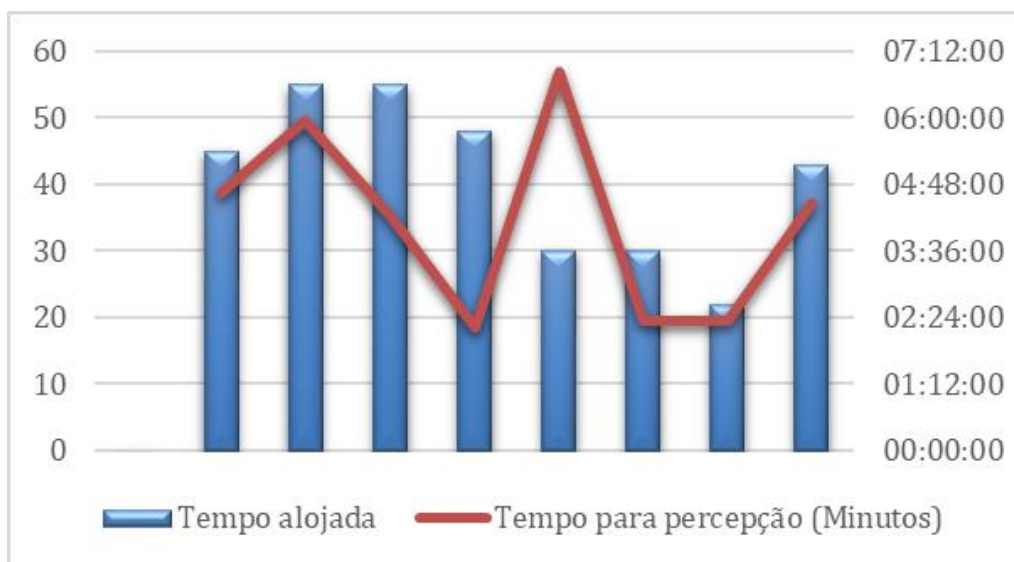RESULTADOS E DISCUSSÃO

Após avaliação, constatou-se que animais submetidos a mais tempo no alojamento individual levaram mais tempo para ter a percepção que estavam soltas e realizar o deslocamento (Figura 1). Apenas dois animais mostraram comportamento adverso, ou seja, animais que estavam mantidos a pouco tempo nesse tipo de manejo e instalação, obtiveram elevado tempo de percepção.

Além destes aspectos avaliados, distingue-se quais animais manifesta comportamento de liderança, ou seja, são mais curiosos, comportamento observado através da exploração do ambiente. Após trinta minutos de avaliação, todos os animais já haviam se deslocado e iniciavam a retornar para seus respectivos alojamentos.

Contudo, a presença de crenças limitantes está presente em bezerras, pois, quanto mais tempo submetidas à contenção, mesmo soltas continuaram acreditando que não estavam livres.

Figura 1. Relação do tempo em que as bezerras foram submetidas ao alojamento individual (Dias) e o tempo em que precisaram para obter a percepção em que estavam livres (Minutos).



CONSIDERAÇÕES FINAIS

Bezerras leiteiras mostraram comportamento de crenças limitantes, apresentando atitudes de acordo com a experiências já vividas. O fator associado a este tipo de conduta foi o tempo em que as mesmas foram submetidas a este manejo.

REFERÊNCIAS

BROOM, D. M.; FRASER, A. F. **Comportamento e bem-estar de animais domésticos**. 4 ed. Barueri, SP: Manole, 2010. 437p.

COELHO, S.G. Sistemas de criação de bezerras: conforto e bem-estar. **4º Simpósio Internacional Leite Integral**, Curitiba, p. 58, 2014.

DA COSTA, M.J.P. Ambiência na produção de bovinos de corte a pasto. **Anais de teologia**. V 18, P26, 2000.

GOMA, A.A. et al. A forced lateralisation test for dairy cows and its relation to their behaviour **Applied Animal Behaviour Science**, v.35, n.1, p.1-12, 2018. <https://doi.org/10.1016/j.applanim.2018.06.008>

PARANHOS DA COSTA, MJR.; et al. Contribuição dos estudos de comportamento de bovinos para implementação de programas de qualidade de carne. **Encontro anual de Etologia**, v. 20, n. 2002, p. 71-89, 2002.

RUSSI, Lívia dos Santos et al. Etologia aplicada em bovinos. **Revista de Etologia**, v. 10, n. 1, p. 45-53, 2011.

ANÁLISE DA RELAÇÃO DE TROCA ENTRE QUILOGRAMA DO BOI GORDO X DOSE DA VACINA DA FEBRE AFTOSA NA FRONTEIRA OESTE DO RIO GRANDE DO SUL

ANALYSIS OF THE EXCHANGE RELATIONSHIP BETWEEN KILOGRAM OF THE BEEF CATTLE X DOSAGE OF THE FOOT-AND-MOUTH VACCINE ON THE WEST FRONTIER OF RIO GRANDE DO SUL

Eduarda Santos Menezes

Estudante de Graduação em Medicina Veterinária
Universidade Federal do Pampa (UNIPAMPA)
Uruguaiana-RS, Brasil
eduarda.menezes.00@gmail.com

Renata Garcez Amaral

Estudante de Graduação em Medicina Veterinária
Universidade Federal do Pampa (UNIPAMPA)
Uruguaiana-RS, Brasil
reegarcez@gmail.com

Vanuza Azolin

Estudante de Mestrado em Ciência Animal
Universidade Federal do Pampa (UNIPAMPA)
Uruguaiana-RS, Brasil
azolinvanuza@gmail.com

Ricardo Pedroso Oiagen

Orientadora
Universidade Federal do Pampa (UNIPAMPA)
Uruguaiana-RS, Brasil
rpoiagen@gmail.com

INTRODUÇÃO

A produção de bovinos de corte movimenta grande parte da economia no país, tanto a interna como em mercados internacionais. O Rio Grande do Sul é um grande expoente nesta cadeia, tornando assim necessário seguir as determinações relacionadas à sanidade, como a vacinação obrigatória contra a febre aftosa (MAPA, 2005). Esta é uma das enfermidades transfronteiriças que afeta diretamente na produção, visto que apresenta grande risco de interromper a exportações (Junior et al., 2016). A erradicação da febre aftosa no Brasil foi ancorada através de planejamento estratégico, que foi fundamentado na epidemiologia da enfermidade. Com a utilização de novas vacinas e ferramentas para diagnóstico houve o desenvolvimento tecnológico e científico (Moraes, 2018).

Levando em consideração a notoriedade da enfermidade em meio a cadeia produtiva, é necessário que o produtor tenha conhecimento do comportamento dos preços relacionados à bovinocultura de corte, como também compreenda as necessidades que estão atreladas a uma produção de qualidade, garantindo aos consumidores um produto final seguro. Com isso, esta prática sanitária deve ser adicionada aos seus custos de produção. O estudo teve como objetivo conhecer o comportamento dos preços da dose da vacina da febre aftosa em relação ao preço do quilograma vivo do boi gordo.

METODOLOGIA

Os dados coletados, em reais (R\$), referentes a dose da vacina da febre aftosa (5 ml) e o kg do boi gordo, durante o período de janeiro de 2014 a agosto de 2019, a partir do Boletim da Pecuária, informativo mensal gerado pelo Centro de Tecnologia em Pecuária (CTPEC), da Universidade Federal do Pampa, Campus Uruguaiana, que utiliza valores referentes ao mercado da Fronteira Oeste do Rio Grande do Sul.

Posteriormente a coleta dos dados, estes foram processados em planilha MS Excel e deflacionados através do Índice Geral dos Preços (IGP-DI), disponibilizado pela Fundação Getúlio Vargas (FGV). A deflação teve por propósito a retirada da inflação dos preços de mercado tornando estes preços reais, que pode ser comparados e analisados ao longo do tempo (PADILHA JUNIOR, 2007). A análise da relação de troca foi obtida através da divisão do preço do quilo do boi gordo pelo preço da dose da vacina da febre aftosa, que foram submetidas as análises através de gráfico de dispersão.

RESULTADOS E DISCUSSÃO

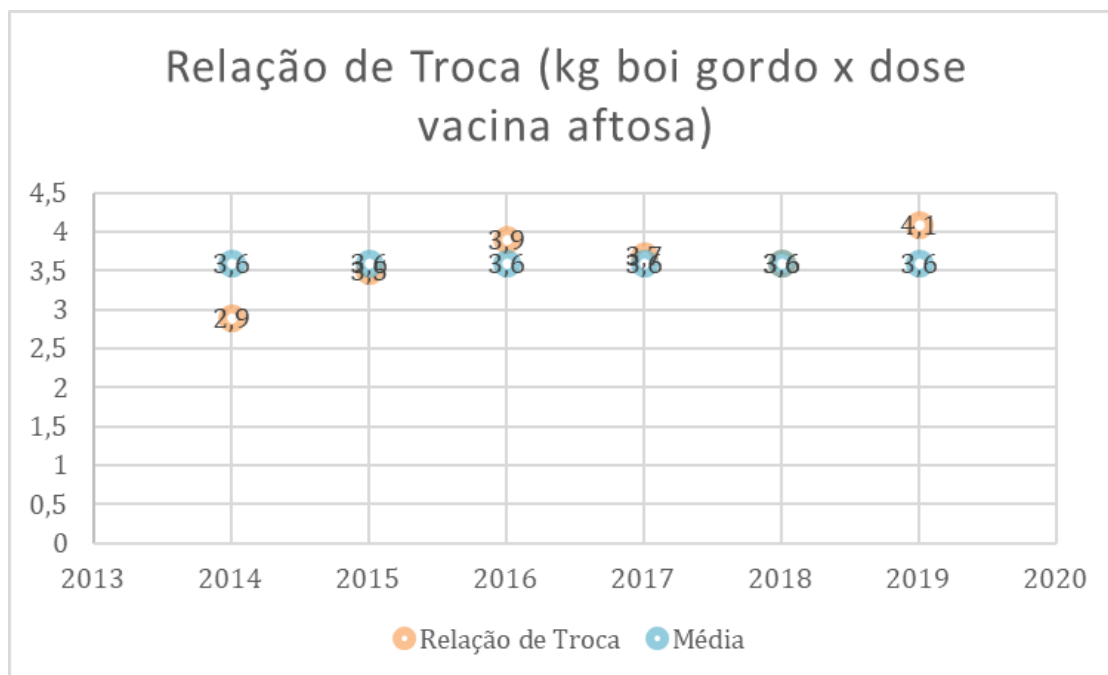
Os resultados demonstraram uma crescente relação de troca entre a dose da vacina da febre aftosa e o preço do quilograma (Kg) do boi gordo, representados na Figura 1. A vacinação obrigatória trouxe aos rebanhos no Rio Grande do Sul o selo de livre da febre aftosa com vacinação, isto demonstra um avanço contra a enfermidade. Quando trata-se do custo para manter este status, o produtor gasta menos de um quilograma de peso vivo de boi gordo para imunização por cabeça.

Em 2014, a relação do número de doses de vacina para cada quilograma de boi gordo se mostrou 2,9 doses de vacina para 1 kg de boi gordo. Nota-se uma crescente dos anos de 2014 a 2016, ou seja, o produtor conseguiu comprar mais doses de vacina com um quilograma de boi gordo, a cada ano. Em 2015 esta taxa se apresentou 3,5 doses de vacina para 1 kg de boi gordo. E em 2016, 3,9 doses de vacina para 1 kg de boi gordo.

A partir dos anos 2017 e 2018 esta relação diminuiu, refletindo a baixa nos preços do quilograma do boi gordo, esta oscilação pode ser explicada pelo ciclo pecuário que teve um maior abate de fêmeas, aumentando a oferta do produto e diminuindo os valores neste período.

Em 2019 a relação passou a ser 41,37% maior do que nos anos anteriores, a qual pode ser explicada pelo aumento do quilograma do boi gordo, valorização mercado pela lei da oferta x demanda, o que também pode ser explicado pelo ciclo pecuário. Esta otimização dos preços deu oportunidade ao produtor conseguir comprar maior número de doses por kg de boi gordo. Uma relação de 4,1:1.

Figura 1. Relação de troca entre boi gordo por quilo vivo e a dose da vacina da febre aftosa na região da Fronteira Oeste do Rio Grande do Sul no período de 2014 a 2019.



CONSIDERAÇÕES FINAIS

As tendências que movimentam o mercado do boi gordo, fazem com que haja uma oscilação em todas as etapas da cadeia produtiva, demonstrando a necessidade e importância de cada uma. Interação estabelecida entre a sanidade do rebanho e qualidade do produto final é clara. A relação de troca entre este insumo e o quilograma do boi gordo é volátil e finalizou seu curso mostrando-se numa otimização maior do que a inicial. Sendo assim, o produtor conseguiu diminuir os custos com a vacinação, comprando mais doses de vacina por quilograma de boi gordo.

REFERÊNCIAS

JUNIOR, R. D. M. et al. Modelagem epidemiológica aplicada à avaliação do impacto econômico de surtos de febre aftosa. **Revista de Educação Continuada em Medicina Veterinária e Zootecnia do CRMV-SP**, v. 14, n. 2, p. 71-71, 2016. ISSN 2596-1306.

JUNIOR, P. Gestão de Sistema de Comercialização. **Editora da UFPR**, Curitiba, (PR) 2007.

Ministério da Agricultura, Pecuária e Abastecimento. Calendário nacional de vacinação dos bovinos e bubalinos contra a febre aftosa 2015. MAPA, 2015. Disponível em: Acesso em 06 de setembro de 2019.

MORAES, G. M. D. Estudos epidemiológicos para fundamentar a implantação de zonas livres de febre aftosa no Brasil. 2018.

**RELAÇÃO DE TROCA BOI GORDO X SAL MINERALNA FRONTEIRA OESTE
DO RIO GRANDE DO SUL**

**EXCHANGE RATIO BEEF CATTLE X MINERAL SALT ON THE WEST
FRONTIER OF RIO GRANDE DO SUL**

Ana Gabriela da Rosa

Estudante de Graduação em Medicina Veterinária
Universidade Federal do Pampa (UNIPAMPA)
Uruguaiana-RS, Brasil
anagabrielasr2000@hotmail.com

Renata Garcez Amaral

Estudante de Graduação em Medicina Veterinária
Universidade Federal do Pampa (UNIPAMPA)
Uruguaiana-RS, Brasil
reegarcez@gmail.com

Vanuza Azolin

Estudante de Mestrado em Ciência Animal
Universidade Federal do Pampa (UNIPAMPA)
Uruguaiana-RS, Brasil
azolinvanuza@gmail.com

Ricardo Pedroso Oiagen

Orientadora
Universidade Federal do Pampa (UNIPAMPA)
Uruguaiana-RS, Brasil
rpoiagen@gmail.com

INTRODUÇÃO

A bovinocultura de corte possui grande influência na economia brasileira. A pecuária vem ganhando visibilidade nos últimos anos marcada por um crescente processo de modernização, apesar de ser caracterizada na maioria das vezes, por uma criação extensiva a pasto. Contudo, o fornecimento de suplementação alimentar e sal mineral aliado ao manejo adequado das pastagens, são estratégias adotadas pelos produtores para aumentar sua produtividade.

Com o aumento da competitividade no setor a partir de 1990, conhecer o comportamento dos preços do boi gordo e dos insumos utilizados para produzi-lo é essencial para garantir a saúde econômica da empresa rural (ALGAYER, 2015). Economicamente, a relação de troca é a razão entre preços de dois produtos, insumos, bens e/ou serviços.

O presente estudo tem como objetivo analisar o comportamento do preço do boi gordo por meio da relação de troca com o sal mineral, uma tecnologia importante para o desempenho. Conhecer o preço dos insumos em cada fase da vida do animal é de suma importância para o produtor rural que por meio dessas informações conscientizam-se dos custos de sua produção e a rentabilidade da mesma.

METODOLOGIA

O trabalho utilizou dados disponíveis no Boletim da Pecuária – informativo mensal de cotações disponibilizado pelo Centro de Tecnologia em Pecuária (CTPEC) da Universidade Federal do Pampa, referentes aos anos de janeiro de 2014 a julho de 2019. O preço do Sal mineral 40% proteína (P) saca de 25 kg foi cotado em agropecuárias no município de Uruguaiana-RS e os preços do boi gordo (R\$/Kg de peso vivo) foram adquiridos em mercados da Fronteira Oeste e usados como referência 450 kg.

Após a tabulação em MS Excel os dados foram deflacionados pelo Índice Geral dos Preços (IGP-DI), disponibilizado pela Fundação Getúlio Vargas (FGV) que tem por objetivo retirar dos preços nominais o efeito da inflação durante os anos, transformando em preços reais que podem ser analisados durante um período de tempo. Posteriormente, para a análise de relação de troca, foi realizada a divisão do preço do boi gordo (multiplicado por 450 quilos) pelo preço da saca de sal mineral (25 quilos), e por fim, foram realizadas as interpretações do gráfico de dispersão.

RESULTADOS E DISCUSSÃO

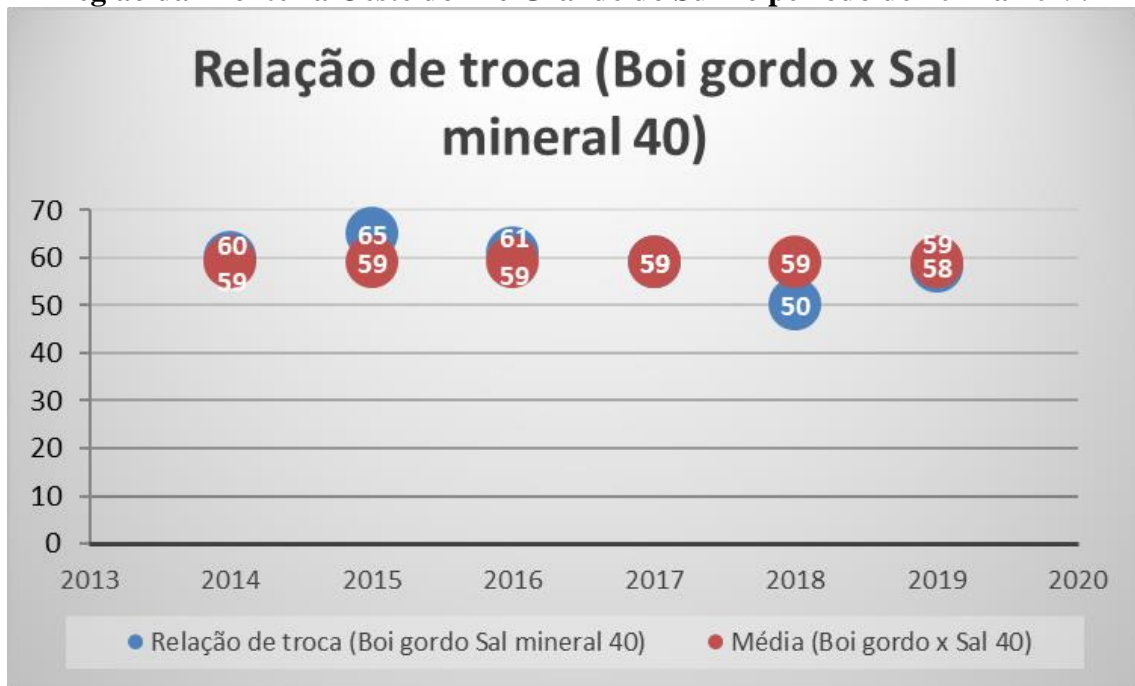
Os resultados mensurados pela análise estão representados na Figura 1. Pode ser observado que a média da relação de troca existente entre o boi gordo e as sacas de sal mineral durante os anos apresentados foi um boi gordo para 59 sacas. Contudo, nos anos de 2014, 2015 e 2016, a relação de troca se apresentou acima da média, caracterizando um maior fluxo de compra de sacas de sal mineral pelo produtor, resultado da redução de preços do sal mineral no mercado.

No ano de 2017 a relação de troca se manteve na média. Por fim, nos anos de 2018 e 2019 os que podemos notar é uma alteração, onde a relação de troca se apresenta abaixo da média.

Um estudo mostrou que o preço do sal mineral está fortemente e diretamente relacionado com o preço da arroba do boi gordo. Sendo que, quando o preço do boi gordo está mais alto, o produtor opta por comprar mais sal mineral, com o intuito de investir na atividade. Já quando o preço do sal mineral está elevado e o preço do boi gordo está baixo, o pecuarista adquiriu menos sal mineral, levando os preços a um novo patamar de equilíbrio (CNA, 2011).

Sendo assim, o efeito conjunto desses fatores foi o de ampliação da oferta de animais e o aumento da utilização de insumos necessário à intensificação da atividade, elevando o poder de compra nos anos de 2014, 2015 e 2016 oferecendo maior vantagem aos pecuaristas.

Figura 1. Relação de troca entre boi gordo por quilo vivo e a saca de Sal Mineral na região da Fronteira Oeste do Rio Grande do Sul no período de 2014 a 2019.



CONSIDERAÇÕES FINAIS

Diante dos aspectos explorados neste trabalho, se destaca a importância da utilização da relação de troca que auxilia no planejamento de compras pela empresa rural. O preço do boi gordo possui grande variabilidade durante os anos e é caracterizado por oscilações que movimentam o mercado, o que pode ser explicado pelas condições climáticas e pela economia, já o preço do sal mineral é influenciado pelo poder aquisitivo dos produtores e estações anuais.

De maneira geral, a relação de troca boi gordo x sal mineral é positiva para os produtores, já que na maioria dos anos se manteve acima da média. Por fim, nos últimos anos se notou uma perda do poder de compra, mas com estimativas de melhorias.

REFERÊNCIAS

- ALGAYER, N.S. Análise da evolução de preços da arroba do boi gordo e de insumos, e suas relações de troca no estado do Paraná. Curitiba, 2015.
- CONFEDERAÇÃO NACIONAL DA AGRICULTURA E PECUÁRIA DO BRASIL – CNA. Preço da arroba influencia valor do sal mineral. **Ativos da Pecuária de Corte**, Brasília, ano 3, 20ed. 2011.

ANÁLISE TEMPORAL DA RELAÇÃO DE TROCA BOI GORDO X SACAS DE MILHO NA FRONTEIRA OESTE DO RIO GRANDE DO SUL

TEMPORAL ANALYSIS OF THE EXCHANGE RATE OF BOI GORDO X CORN BAGS ON THE WEST FRONTIER OF RIO GRANDE DO SUL

Renata Garcez Amaral

Estudante de Graduação em Medicina Veterinária
Universidade Federal do Pampa (UNIPAMPA)
Uruguaiana-RS, Brasil
reegarcez@gmail.com

Vanuza Azolin

Estudante de Mestrado em Ciência Animal
Universidade Federal do Pampa (UNIPAMPA)
Uruguaiana-RS, Brasil
azolinvanuza@gmail.com

Marco Aurélio de Souza

Co-orientador
Universidade Federal do Pampa (UNIPAMPA)
Uruguaiana-RS, Brasil

Ricardo Pedroso Oiagen

Orientador
Universidade Federal do Pampa (UNIPAMPA)
Uruguaiana-RS, Brasil
rpoiagen@gmail.com

INTRODUÇÃO

A pecuária de corte é uma importante atividade econômica no Rio Grande do Sul, sendo um dos pilares econômicos da Fronteira Oeste Gaúcha. A produção busca atender à demanda interna e externa por carne bovina de qualidade, tornando o agronegócio bovino um setor em constante expansão. Até meados dos anos 1990 a atividade pecuária nacional possuía grandes margens de lucro, devido à grande variação dos preços da moeda devido à inflação. Mas com a estabilidade da moeda e mudanças no cenário político-econômico brasileiro e mundial, o mercado se tornou mais competitivo e globalizado (MENDES e PADILHA JUNIOR, 2007).

Por isso, conhecer o comportamento dos preços do boi gordo e dos insumos utilizados para produzi-lo é essencial para garantir a saúde econômica da empresa rural, e deve ser uma prática constante para o pecuarista (SACHS e PINATTI, 2007). O objetivo deste estudo foi avaliar o comportamento de preços do boi gordo em relação de troca a sacas de milho (50 kg), um dos principais insumos utilizados nas dietas bovinas. A relação de troca entre boi gordo, carneiro, novilho e insumos pode se tornar uma ferramenta importante para auxiliar o produtor rural na tomada decisão.

METODOLOGIA

Para a realização das análises, foram coletados os preços em reais (R\$) do boi gordo e da saca de milho, praticados em municípios da Fronteira Oeste do Rio Grande do Sul, através do Boletim da Pecuária, informativo mensal disponibilizado pelo Centro de Tecnologia em **Revista Agropampa**, v. 3, n. 3 – ISSN: 2525-877X | Edição Especial V Mostra Científica de Buiatria

Pecuária (CTPEC), da Universidade Federal do Pampa, Campus Uruguaiana, no período de janeiro de 2014 a julho de 2019 e feitas às análises de relação de troca e média da relação de troca.

Após a coleta, os dados foram tabulados em planilha MS Excel e deflacionados pelo Índice Geral dos Preços (IGP-DI), disponibilizado pela Fundação Getúlio Vargas (FGV), onde o intuito é retirar dos preços nominais o efeito da inflação durante os anos, convertendo-os em preços reais, que podem ser comparados e analisados no tempo (PADILHA JUNIOR, 2007). Para a realização da análise da relação de troca, os cálculos foram feitos em planilha MS Excel, pela divisão do preço do boi gordo (multiplicado por 450 quilos - valor padrão para tal categoria) pelo preço da saca de milho (50 quilos) e, posteriormente foi realizada a média desses valores. Por fim, foi gerado um gráfico de dispersão, na qual foram feitas as interpretações.

RESULTADOS E DISCUSSÃO

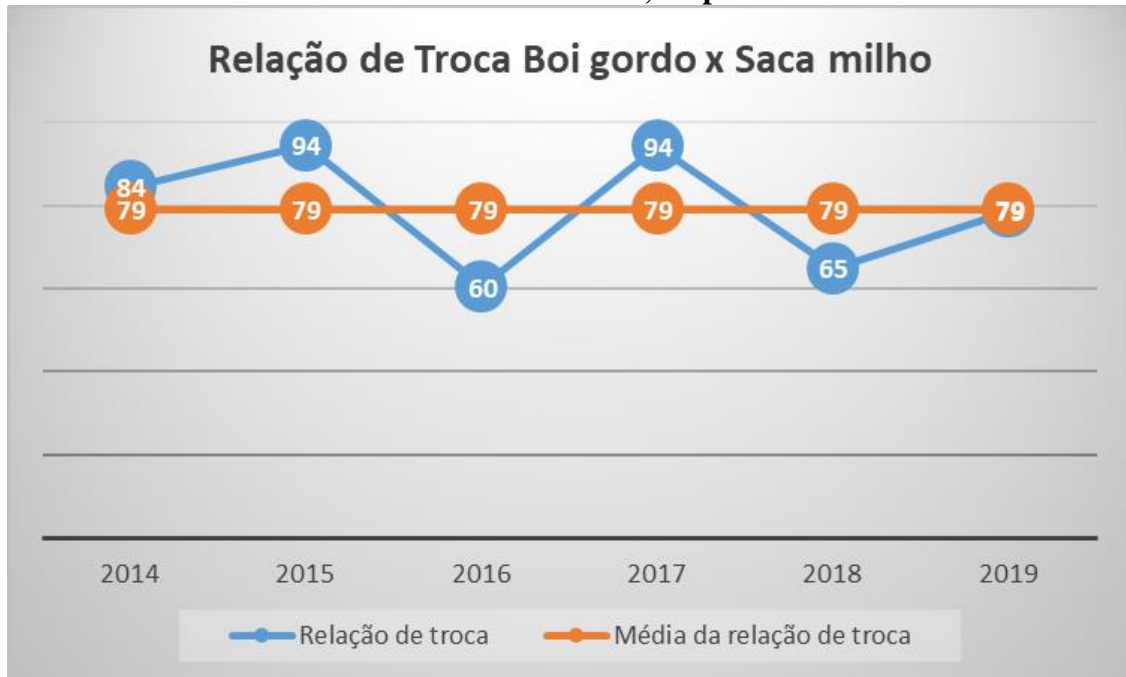Os resultados obtidos estão apresentados na Figura 1. Pode-se dizer que a média da relação de troca entre o boi gordo e a saca de milho, entre os anos de 2014 e 2019, foi de 79 sacas por cabeça de boi. Nos anos de 2014, 2015 e 2017, a relação de troca se apresentou acima da média, ou seja, nestes anos o produtor comprou, em média, 14% a mais de sacas de milho que a média dos seis anos, devido ao preço do milho estar em baixa no mercado.

Nos anos de 2016 e 2018, o cenário se inverte, no qual o produtor comprou em média, 20% menos sacas de milho que a média dos seis anos, devido ao preço do insumo estar em alta no mercado. Por fim, nos meses avaliados de 2019, a relação de troca se apresenta na média dos anos anteriores, no qual uma cabeça de boi comprou 79 sacas de milho.

Segundo Almeida et al. (2010), um dos principais grãos utilizados no Brasil na nutrição dos animais de confinamento é o milho, sendo a principal fonte de energia. Estima-se que os custos de produção relacionados à alimentação de ruminantes, são o principal fator limitante da atividade pecuária, no qual variam entre 70% a 85% dos custos, sendo que dois terços dessa fração representa a ração concentrada (LEME et al., 2003).

Assim, na região da Fronteira Oeste do Rio Grande do Sul, para os sistemas de engorda de bovinos, em que os produtores utilizam o arraçamento para a nutrição dos animais, o poder de compra dos pecuaristas diminuiu nos anos de 2016 e 2018, no qual os custos de produção para confinar animais estavam elevados, trazendo as margens mais apertadas para o produtor rural. Já nos anos de 2014, 2015 e 2017, os pecuaristas estavam com elevado poder de compra, sendo estes períodos ideais para a estocagem do insumo.

Figura 1. Relação de troca entre boi gordo (kg) e a saca de milho (50kg) na região da Fronteira Oeste do Rio Grande do Sul, no período de 2014 a 2019



CONSIDERAÇÕES FINAIS

Os preços do boi gordo variaram ao longo do tempo pelo ciclo pecuário, fator determinado pela sazonalidade, ciclos e tendências, lei da oferta x demanda. Os preços do milho foram influenciados por variações climáticas e disponibilidade ou escassez de estoques do grão. A relação de troca boi gordo e milho na Fronteira Oeste do Rio Grande do Sul nos anos de 2014, 2015, 2017 se mostrou vantajosa ao produtor, já nos anos de 2016 e 2018 a relação de troca se apresentou desfavorável, terminando a série com perda do poder de compra do pecuarista, com tendências a mudanças.

REFERÊNCIAS

- ALMEIDA, R. et al. Fazendas de terminação. In: A. V. PIREZ . **Bovinocultura de corte**, v.1, Piracicaba: FEALQ, p.189, 2010.
- JUNIOR, P. Gestão de Sistema de Comercialização. **Editora da UFPR**, Curitiba, (PR) 2007.
- LEME, P. R.; SILVA, S. L.; PEREIRA, A. S. C. et al. Utilização do bagaço de cana-de-açúcar e, dietas com elevada proporção de concentrados para novilhos Nelore em confinamento. **Revista Brasileira de Zootecnia**, v.32, n.6, p. 1786-1791, 2003.
- MENDES, J. T. G.; JUNIOR, J. B. P. **Agronegócio - Uma Abordagem Econômica**. 1. São Paulo: Prentice Hall, 2007.
- SACHS, R. C. C.; PINATTI, E. Análise do comportamento dos preços do boi gordo e do boi magro na pecuária de corte paulista, no período de 1995 a 2006. **Revista de Economia e Agronegócio – REA**, v.5, n.3, p. 329-352, 2007.

VALOR NUTRICIONAL DA SILAGEM DE SORGO EM FUNÇÃO DOS ESTÁDIOS DE COLHEITA

NUTRITIONAL VALUE OF SORGHUM SILAGE ACCORDING TO HARVEST STADIUMS

Augusto Rocha de Oliveira

Estudante de Graduação em Medicina Veterinária
Universidade Federal do Pampa (UNIPAMPA)
Uruguaiana-RS, Brasil
augustoorocha1@gmail.com

Ana Claudia Toledo de Oliveira

Estudante de Graduação em Medicina Veterinária
Universidade Federal do Pampa (UNIPAMPA)
Uruguaiana-RS, Brasil

Edipo Ramão Malavolta

Estudante de Graduação em Medicina Veterinária
Universidade Federal do Pampa (UNIPAMPA)
Uruguaiana-RS, Brasil

Renata da Rosa Dornelles

Estudante de Mestrado
Universidade Federal do Pampa (UNIPAMPA)
Uruguaiana-RS, Brasil

Deise Dalazen Castagnara

Orientadora
Universidade Federal do Pampa (UNIPAMPA)
Uruguaiana-RS, Brasil
deiseicastagnara@gmail.com

INTRODUÇÃO

O planejamento forrageiro é a base da produção pecuária, e deve levar em consideração os fatores ambientais (AKPOTI et al, 2019). As silagens obtidas a partir da cultura do sorgo (sorgo forrageiro qualysilo) são as mais indicadas para regiões onde a cultura de produção de silagens ainda não está implantada. A tolerância desta cultura às condições limitantes de fertilidade do solo e disponibilidade hídrica (JAHANZAD et al., 2013) reduzem os riscos de perda da lavoura cultivada.

O ponto de colheita ideal da planta de sorgo para a confecção de silagem deve ser quando o teor de matéria seca da planta estiver entre 27 e 35%, o que ocorre no estágio de grãos leitosos/pastosos (NETO et al, 2016). Neste sentido, a antecipação da colheita poderia representar uma alternativa para diminuição das perdas em lavouras de sorgo para silagem. Entretanto, não poderia ocasionar prejuízos à qualidade da silagem obtida.

Desta forma, objetivou-se avaliar o valor nutricional de silagens de sorgo obtidas com a colheita das plantas em três estádios: leitoso, pastoso e farináceo.

METODOLOGIA

A lavoura de sorgo foi implantada com o material Qualysilo (Atlântica Sementes®) na área experimental da Fazenda Escola da Universidade Federal do Pampa - Campus Uruguaiana.

O delineamento experimental adotado foi o em blocos casualizados, com três tratamentos (estádios de colheita) e seis repetições. Os tratamentos consistiram de três estádios de colheita das plantas de sorgo: leitoso – quando os grãos da panícula encontravam-se com a consistência leitosa; pastoso – quando os grãos encontravam-se com a consistência pastosa, e farináceo – quando os grãos encontravam-se com a consistência farinácea.

A semeadura foi realizada em novembro de 2017 e a colheita em março de 2018. Na colheita, as plantas foram cortadas a 15 cm do solo e as facas do equipamento ajustadas para corte de partículas entre 2 e 5 cm de comprimento. A forragem picada foi ensilada em silos de PVC sob densidade de 600 kg/m³. Após 90 dias de armazenamento, os silos foram abertos e as silagens amostradas para determinação de parâmetros bromatológicos (SILVA e QUEIROZ, 2009).

Os dados obtidos foram submetidos à análise de variância e quando constatada significância as médias foram comparadas pelo teste de Tukey ao nível de 5% de probabilidade.

RESULTADOS E DISCUSSÃO

O teor de matéria seca foi superior na silagem obtida com a cultura do sorgo colhida no estágio farináceo (Tab. 1) em função da menor quantidade de água nos grãos e nas plantas. Já na silagem colhida na fase de grão leitoso obteve-se um teor de matéria seca ideal para a fermentação da silagem (Tab. 1) e para evitar processos fermentativos inadequados, é recomendado que forragens sejam ensiladas com teor de matéria seca superior a 300 g/kg (NEUMANN et al., 2017).

O avanço no estágio fisiológico das plantas de sorgo não ocasionou perda no valor proteico das silagens obtidas, e o valor médio observado foi de 64,67 g/kg (Tab. 1), entretanto este valor está abaixo do mínimo recomendado para a manutenção do metabolismo ruminal, que é de 70 g/kg (VAN SOEST, 1994).

Tabela 1. Valor nutricional de silagens de sorgo Qualysilo colhido em três estádios de maturação

Estádio	MS (g/kg)	PB (g/kg)	NDT (g/kg)	CMSPV (% PV)	DIGMS (g/kg)	VRF (%)
Leitoso	337,95 ^b	65,48 ^{ns}	584,88 ^a	2,12 ^a	586,72 ^a	96,35 ^a
Pastoso	435,14 ^b	62,89	583,68 ^a	2,07 ^a	585,48 ^a	94,20 ^a
Farináceo	565,12 ^a	65,93	557,23 ^b	1,86 ^b	558,24 ^b	80,53 ^b
Média	446,07	64,76	575,26	2,02	576,81	90,36
<i>P value</i>	0,001	0,904	0,043	0,008	0,042	0,002
EPM	33,20	5,14	7,69	0,05	7,92	2,58

*Médias seguidas de mesma letra minúscula na coluna não diferem estatisticamente pelo teste Tukey (5%). *P value*: significância do teste F de Fisher; EPM: erro padrão da média; MS: matéria seca; PB: proteína bruta; NDT: nutrientes digestíveis totais; CMSPV: consumo de matéria seca em porcentagem do peso vivo; DIGMS: digestibilidade da matéria seca; VRF: valor relativo da forragem.

Os valores de NDT foram superiores nas silagens obtidas com o sorgo colhido nos estádios de grão leitoso e pastoso, e inferior na silagem obtida a partir do sorgo no estágio farináceo (Tab. 1). Isso se explica porque no estágio leitoso e pastoso, as plantas apresentam menor proporção de amido nos grãos que é compensada por maior proporção de folhas verdes e menor teor de lignina nos colmos.

A produção de MS em porcentagem é resultante do conteúdo de parede celular presente nas silagens. No estágio leitoso, há menor deposição de amido nos grãos e menor deposição de

parede celular na planta, o que proporciona um consumo de MS de até 2,12% do PV não afetando o consumo pelo efeito de enchimento ruminal. No estágio pastoso o maior teor de parede celular da planta compensa a falta de amido nos grãos e proporciona consumo satisfatório de MS. Entretanto, no estado farináceo, essa compensação não mais ocorre o que leva a uma limitação no consumo de MS.

A DIGMS sofreu redução com o avanço da maturação fisiológica das plantas pelo maior conteúdo de parede celular e maiores teores de lignina. O valor relativo da forragem também foi afetado com a colheita tardia do sorgo para a silagem (Tab. 1).

CONSIDERAÇÕES FINAIS

A colheita da cultura do sorgo para ensilagem pode ser antecipada para o estágio de grão leitoso sem prejuízos no valor nutricional. Entretanto, a colheita no estágio de grãos farináceos prejudica drasticamente o valor nutricional das silagens, por reduzir a digestibilidade, os nutrientes digestíveis totais e o consumo estimado de MS.

REFERÊNCIAS

- AKPOTI K. et al, 2019. Agricultural land suitability analysis: State-of the-art and outlooks for integration of climate change analysis. **Agricultural Systems** 173 (2019) 172–208.
- JAHANZAD, E. et al (2013) Response of a new and a commonly grown forage sorghum cultivar to limited irrigation and planting density. **Agricultural Water Management** 117:62–69. <https://doi.org/10.1016/j.agwat.2012.11.001>.
- NETO A.R. et al 2016. Sorgo forrageiro: Alternativa de alimentação de rebanhos no Semiárido. Petrolina: Embrapa Semiárido, 2016. Np. (**Embrapa Semiárido. Instruções Técnicas, 127**). Biblioteca(s): Embrapa Semiárido.
- NEUMANN M. et al. COMPORTAMENTO PRODUTIVO E CUSTO DE PRODUÇÃO DE HÍBRIDOS DE SORGO (Sorghum bicolor, L. MOENCH) PARA SILAGEM. **Revista Brasileira de Milho e Sorgo**, v.2, n.3, p.43-54, 2003.
- SILVA, D.J. & QUEIROZ, A.C. (2009) **Análise de alimentos: métodos químicos e biológicos**. 3. ed. Universidade Federal de Viçosa, 235 p.
- VAN SOEST, P. J. (1994). **Nutritional ecology of the ruminant** (2nd ed.). Ithaca, NY: Cornell University Press.

DENSIDADES DE ESTOCAGEM QUE AFETAM A QUALIDADE DE SILAGENS DE SORGO

STOCK DENSITIES THAT AFFECT THE QUALITY OF SORGHUM SILAGENS

Larissa Trindade de Lima

Estudante de Graduação em Medicina Veterinária
Universidade Federal do Pampa (UNIPAMPA)
Uruguaiiana-RS, Brasil
larissatlvto@gmail.com

Ana Claudia Toledo de Oliveira

Estudante de Graduação em Medicina Veterinária
Universidade Federal do Pampa (UNIPAMPA)
Uruguaiiana-RS, Brasil

Edipo Ramão Malavolta

Estudante de Graduação em Medicina Veterinária
Universidade Federal do Pampa (UNIPAMPA)
Uruguaiiana-RS, Brasil

Camila Carvalho

Estudante de Graduação em Medicina Veterinária
Universidade Federal do Pampa (UNIPAMPA)
Uruguaiiana-RS, Brasil

Luiza Nunes Rodrigues

Estudante de Graduação em Medicina Veterinária
Universidade Federal do Pampa (UNIPAMPA)
Uruguaiiana-RS, Brasil

Deise Dalazen Castagnara

Orientadora
Universidade Federal do Pampa (UNIPAMPA)
Uruguaiiana-RS, Brasil
deiseicastagnara@gmail.com

INTRODUÇÃO

A produção de alimentos em forma de forragens conservadas é uma alternativa interessante por proporcionar maior versatilidade no manejo alimentar dos animais e por possibilitar o estoque de excedentes para utilização em períodos de escassez forrageira. Entretanto, na produção de silagens, falhas na compactação permitem a presença de oxigênio residual no material ensilado o que favorece a proliferação de microrganismos e leva a perdas no valor nutricional da massa ensilada e redução do consumo pelos animais (BERNARDES et al., 2009).

A utilização do sorgo para produção de silagens tem sido muito utilizada, principalmente por ser uma fonte de alimento de alto valor nutritivo, com alta concentração de carboidratos solúveis que são essenciais para uma adequada fermentação láctica, por apresentar altos rendimentos de matéria seca por unidade de área (SILVA E RESTLE, 1993) e também

por ser uma forrageira de alta resistência ao déficit hídrico e alta capacidade de rebrota (DE OLIVEIRA, 1998).

Desta forma, objetivou-se avaliar a composição bromatológica de silagens de sorgo sob três diferentes densidades de estocagem.

METODOLOGIA

O experimento foi conduzido na Universidade Federal do Pampa – Campus Uruguaiiana, na Fazenda Escola e no Laboratório de Nutrição Animal e Forragicultura, sob delineamento inteiramente casualizado, com três tratamentos e seis repetições. Os tratamentos estudados foram três níveis de densidades diferentes (400, 600 e 800 kg/m³) no processo de ensilagem.

A forragem de sorgo foi obtida em propriedade comercial por ocasião da colheita. As plantas foram trituradas em tamanho de partícula de 20 mm com colhedora autopropelida e a forragem obtida foi ensilada em silos experimentais confeccionados com canos de PVC com 50 cm de altura e 10 cm de diâmetro. Em cada silo, foram acondicionados 1,570 kg, 2,355 kg e 3,140 kg de matéria verde de sorgo, para a obtenção das densidades de 400 kg/m³, 600 kg/m³ e 800 kg/m³ conseqüentemente.

O material permaneceu ensilado por 30 dias, quando os silos foram abertos e amostrados para o estudo da composição bromatológica (Matéria Seca, Proteína Bruta, Nutrientes Digestíveis Totais, Fibra em Detergente Neutro). O perfil fermentativo foi estudado por meio da determinação da matéria seca (MS) e pH. Para determinação do pH foram amostrados 50 g de cada repetição e a metodologia adotada foi a descrita em Silva e Queiroz (2009). A quantificação do nitrogênio amoniacal (N-NH₃) foi determinada em amostras independentes segundo metodologia de Bolsen et al. (1992), e os teores de nutrientes digestíveis totais (NDT) seguindo o método Kjeldahl.

Os dados obtidos foram submetidos à análise de variância e quando constatada significância as médias foram comparadas pelo teste de Tukey ao nível de 5% de probabilidade.

RESULTADOS E DISCUSSÃO

Na forragem utilizada a maior densidade possibilitou que o conteúdo de MS ficasse mais próximo do recomendado por McDonald et al. (1991) e demonstrou semelhança com os valores encontrados por Macedo et al. (2012) que foi de 35,41% aos 28 dias de fermentação. A mensuração do conteúdo de MS é extremamente importante antes da ensilagem, pois segundo Boscolo et al (2010) baixos teores desta variável favorecem proliferação de microrganismos indesejáveis no interior do silo, assim como teores acima do recomendado dificultam a compactação do material pois favorecem a presença de oxigênio no silo e dificultam a ocorrência da fermentação anaeróbia do material.

Já nos valores de potencial hidrogeniônico (pH) houve alteração significativa, indicando que o nível de compactação mais elevado (800 kg/m³) da silagem apresentou um menor valor de pH, expressando um ambiente mais ácido, no qual os carboidratos solúveis servem como substrato para as bactérias ácido lácticas, o que eleva a produção de ácidos orgânicos, principalmente ácido lático.

Tabela 1. Composição bromatológica de silagens de sorgo Qualysilo obtidas sob diferentes níveis de compactação com 30 dias de fermentação.

Densidade	MS (g/kg)	pH	PB (g/kg)	NDT (g/kg)	FDN
400	317,6ns	3,86a	52,8ns	600,5ns	614,0ns
600	306,7	3,79ab	52,0	602,7	596,5
800	323,0	3,71b	49,6	603,4	625,1
Media	315,8	3,79	51,5	602,2	611,8
<i>P value</i>	0,076	0,019	0,105	0,965	0,451
EPM	0,671	0,045	0,143	1,128	2,223

Para os resultados de proteína bruta não houve diferença significativa entre os diferentes tipos de compactação, mas pode haver diferenças nos valores de PB se utilizados diferentes híbridos de sorgo, como encontrados por Zago (1991), com híbridos de porte baixo e médio, que apresentaram teores de PB maiores que híbridos de porte alto, devido à maior participação das folhas na silagem. Nos resultados encontrados por Souza (2003) encontrou-se valor numericamente inferior a 5,7%, valor próximo ao encontrado no trabalho.

Para os valores de NDT e FDN, também não apresentaram diferenças significativas entre os resultados, sendo valores semelhantes aos encontrados por Oliveira (1998), que foram próximos de 61% para NDT e de 57% para FDN entre os diferentes híbridos utilizados para silagem.

CONSIDERAÇÕES FINAIS

De acordo com os resultados obtidos, as diferentes densidades não mostraram diferenças significativas nos valores de MS, PB, e NDT, somente nos valores de pH. Quanto mais compactado o material menor vai ser a presença do oxigênio permitindo uma fermentação anaeróbia e conseqüentemente a produção de bactérias ácido lácticas que são bactérias desejáveis no processo de fermentação para obtenção de silagens de qualidade.

REFERÊNCIAS

- BERNARDES, T. F., et al. Chemical and microbiological changes and aerobic stability of Marandu grass silages after silo opening. *Revista Brasileira de Zootecnia*, v. 38, n. 1, p. 1-8, 2009.
- BOLSEN, K.K. Silage technology. In: AUSTRALIAN MAIZE CONFERENCE, 2., 1996, Queensland. [Proceedings...] Queensland: Gatton College, 1996. p.1-30
- DE OLIVEIRA PIMENTEL, Joabe Jobson et al. Efeito da suplementação protéica no valor nutritivo de silagens de milho e sorgo. *R. Bras. Zootec*, v. 27, n. 5, p. 1042-1049, 1998.
- BOSCOLO, Wilson Rogério et al. Avaliação microbiológica e bromatológica da silagem ácida obtida de resíduos da indústria de filetagem de tilápia do Nilo (*Oreochromis niloticus*). *Semina: Ciências Agrárias*, v. 31, n. 2, p. 515-521, 2010.
- DE SOUZA, Viviane Glaucia et al. Valor nutritivo de silagens de sorgo. *R. Bras. Zootec*, v. 32, n. 3, p. 753-759, 2003.
- MACEDO, C. H. O., et al. Perfil fermentativo e composição bromatológica de silagens de sorgo em função da adubação nitrogenada. *Revista Brasileira de Saúde e Produção Animal*, v. 13, n. 2, p. 371-382, 2012.
- McDONALD, P.; HENDERSON, A.R.; HERON, S. *The biochemistry of silage*. 2.ed. Marlow: Chalcombe Publications, 1991. 340p.
- SILVA, L.C.R.; RESTLE, J. Avaliação do milho (*Zea mays* L.) e do sorgo (*Sorghum bicolor* L. Moench) para produção de silagem. In: REUNIÃO ANUAL DA SOCIEDADE
- Revista Agropampa**, v. 3, n. 3 – ISSN: 2525-877X | Edição Especial V Mostra Científica de Buiatria

BRASILEIRA DE ZOOTECNIA, 30., 1993, Rio de Janeiro. Anais... Rio de Janeiro: Sociedade Brasileira de Zootecnia, 1993. p.467.

ZAGO, C.P. Cultura do sorgo para produção de silagem de alto valor nutritivo. In: PEIXOTO, A.M.; MOURA, J.C.; FARIA, V.P. (Eds.) SIMPÓSIO SOBRE NUTRIÇÃO DE BOVINOS, 4., 1991, Piracicaba. Anais... Piracicaba: Fundação de Estudos Agrários “Luiz de Queiroz”. 1991. p.169-217.